Aus dem anatomischen Institut der Universität Freiburg i. Br.
Direktor: Geh. Hofrat Prof. Wiedersheim.

DAS
PRIMORDIALCRANIUM DES KANINCHENS
UNTER
BERÜCKSICHTIGUNG DER DECKKNOCHEN.

EIN BEITRAG ZUR MORPHOLOGIE DES SÄUGETIERSCHÄDELS.

HABILITATIONSSCHRIFT
DER
HOHEN MEDIZINISCHEN FAKULTÄT
DER
ALBERT-LUDWIGS-UNIVERSITÄT ZU FREIBURG i. BR.
ZUR
ERLANGUNG DER VENIA LEGENDI
VORGELEGT VON

Dr. MAX VOIT.

MIT 27 FIGUREN AUF 16 TAFELN.

WIESBADEN.
VERLAG VON J. F. BERGMANN.
1909.

Aus dem anatomischen Institut der Universität Freiburg i. Br.
Direktor: Geh. Hofrat Prof. Wiedersheim.

DAS
PRIMORDIALCRANIUM DES KANINCHENS
UNTER
BERÜCKSICHTIGUNG DER DECKKNOCHEN.

EIN BEITRAG ZUR MORPHOLOGIE DES SÄUGETIERSCHÄDELS.

HABILITATIONSSCHRIFT
DER
HOHEN MEDIZINISCHEN FAKULTÄT
DER
ALBERT-LUDWIGS-UNIVERSITÄT ZU FREIBURG i. BR.
ZUR
ERLANGUNG DER VENIA LEGENDI
VORGELEGT VON

DR. MAX VOIT.

ACAD. LUGD. BAT. BIBL.

MIT 27 FIGUREN AUF 16 TAFELN.

WIESBADEN.
VERLAG VON J. F. BERGMANN.
1909.

Digitized by the Internet Archive
in 2026

https://archive.org/details/IA41543127_0052

Einleitung.

Dank den vortrefflichen Untersuchungen E. Gaupps hat in den letzten Jahrzehnten das Verständnis des Wirbeltier- und vor allem des Säugetierschädels einen bedeutenden Aufschwung genommen.

Es hatte sich bekanntlich schon im Laufe der zweiten Hälfte des verflossenen Jahrhunderts allmählich die Überzeugung Bahn gebrochen, dass man sich mit dem Versuche, allein aus der Betrachtung der knöchernen Bestandteile des ausgebildeten Säugerschädels zu einem morphologischen Verständnis desselben zu gelangen, auf einem gefährlichen, zu falschen Theorien führenden Irrwege befand. Das Studium der Entwickelungsgeschichte und der vergleichenden Anatomie hatte ergeben, dass ein gemeinsamer Grundplan des Schädels durch die ganze Wirbeltierreihe hindurch sich verfolgen lässt, dass derselbe aber nicht in den Knochen sich zu erkennen gibt, sondern in einer phylo- und ontogenetisch vor diesen auftretenden knorpeligen Ausbildungsstufe des Kopfskeletes. Es fand sich nämlich, dass dieses knorpelige Skelet, das Chondrocranium oder Primordialcranium, wie es Jakobson nannte, nicht nur bei den niedersten Wirbeltieren, den Cyclostomen und Selachiern zeitlebens das einzige Kopfskelet bildet, sondern dass es sich, mit im grossen ganzen gleichbleibendem Typus, bei

sämtlichen Vertebraten, bis hinauf zu den höchsten Säugern in embryonalem Alter nachweisen lässt. Die Knochen dagegen treten erst secundär bei den höheren Wirbeltieren in den Dienst des Kopfskeletes, sie halten dabei ganz bestimmte Lagebeziehungen zum Primordialcranium ein und bringen, indem sie allmählich immer überwiegendere Bedeutung gewinnen, schliesslich bei den verschiedenen Formen verschieden grosse Bezirke des Primordialcraniums vollständig zum Schwunde. So wird dann die typische Form des Chondrocraniums mehr und mehr verwischt und die Knochen beherrschen das Bild des definitiven Schädels. Auch ihr Verständnis aber, die Möglichkeit ihrer sicheren Homologisierung bei den einzelnen Wirbeltierklassen, ist nur durch ihre Lagebeziehungen zum Primordialcranium gegeben. So trat, als diese Erkenntnis im Laufe der Zeit sich Bahn brach, auch für die Betrachtung des Säugerschädels das Primordialcranium in den Vordergrund des Interesses und eine Reihe von Forschern, wie Koelliker (1849, 1879), Spöndli (1846), Dursy (1869), Parker (1874, 1885), Decker (1883) u. a. gaben mehr oder minder detaillierte Beschreibungen von Primordialcranien verschiedener Mammalier. Gar manche für die morphologische Betrachtung des Säugerschädels wichtige Tatsache ergab sich bereits aus diesen Arbeiten. Eine vollständige und bis ins einzelne gehende Ableitung des Schädels der Mammalier von dem niederer Vertebraten und damit die Grundlage für das erschöpfende morphologische Verständnis desselben wurde aber erst durch die Arbeiten Gaupps geschaffen.

Eine gründlichste Untersuchung der Primordialcranien von Rana fusca (1893) und von Lacerta agilis (1900) führten Gaupp zu der Überzeugung, dass das Primordialcranium der Mammalier sich von ähnlichen Formen ableiten lasse, wie sie bei den Reptilien, speziell bei den Sauriern, vorliegen. Er konnte dabei nicht nur eine weitgehende Übereinstimmung des ganzen Grund-

planes, sondern auch eine oft direkt überraschende Ähnlichkeit in Einzelheiten nachweisen und namentlich alle wichtigeren Unterschiede in befriedigender Weise durch eine funktionell (besonders infolge der Vergrösserung des Gehirns) bedingte Ausgestaltung des Säugerschädels erklären, also damit auch die von den Verhältnissen bei den Sauriern abweichenden Formen auf jene exakt zurückführen. Damit wurde die Arbeit „Über das Chondrocranium von Lacerta agilis" massgebend für unsere ganze heutige Auffassung vom Säugetierschädel. In einer Reihe folgender Abhandlungen (1901, 1902, 1905, 1906) hat Gaupp dann seine Anschauungen weiter durchgeführt und ergänzt, sowie einschlägige Detailfragen literarisch-kritisch bearbeitet und schliesslich eine vortreffliche zusammenfassende Darstellung der gesamten Schädelentwickelung bei den Wirbeltieren im Hertwigschen Handbuch (1905) gegeben.

Nachdem einmal die Grundprinzipien für eine erfolgreiche Vergleichung aufgestellt waren, galt es, dieselben bei einer möglichst grossen Anzahl von Formen durchzuführen und so das morphologische Verständnis auch für möglichst viele Einzelheiten des Säugetierschädels zu gewinnen. Leider stehen den Untersuchungen auf diesem Gebiete ziemlich grosse Schwierigkeiten im Wege, insofern als bei der Feinheit der in Betracht kommenden Details an den nur embryonal in voller Ausbildung befindlichen Chondrocranien unbedingt nur die zwar vortreffliche, aber ungemein zeitraubende Methode der plastischen Rekonstruktion ernstlich in Betracht kommen kann. Infolgedessen ist die Zahl der Arbeiten, die sich an dem weiteren Ausbau der neuen Lehre beteiligten, trotz der an sich günstigen Aussichten auf lohnende Resultate, bis jetzt eine verhältnismässig geringe geblieben. Der erste, der nach den neu gewonnenen Gesichtspunkten eine vollständige Darstellung des Knorpelcraniums eines Säugetieres unternahm, war E. Fischer, der in seiner Arbeit über das Chondrocranium von Talpa euro-

paea (1901) nicht nur die von Gaupp bereits festgestellten Homologisierungen zwischen Teilen des knorpeligen Säuger- und Reptilschädels vollauf bestätigen konnte, sondern auch noch eine Reihe neuer wichtiger, im gleichen Sinne für eine Ableitung der Säuger von den Reptilien sprechender Tatsachen feststellte. Derselbe Forscher wandte dann aus anthropologischem Interesse seine Aufmerksamkeit den speziellen Ausgestaltungen zu, die das Primordialcranium bei den Primaten erfährt und behandelte in einer Veröffentlichung (1903) die Primordialcranien von Semnopithecus pruinosus und Macacus cynomolgus, in einer späteren vorläufigen Mitteilung das von Tarsius spectrum (1905).

Mittelst einer anderen technischen Methode, der von van Wijhe angegebenen isolierten Färbung des Knorpelskeletes mit Methylenblau und nachträglicher Aufhellung des ganzen Embryos, suchte Noordenbos (1905) der Lösung einiger hierhergehörigen Fragen näher zu kommen. Er konnte manche interessante Beobachtung, namentlich über die zeitliche Aufeinanderfolge der Verknorpelung bei einigen Säugern (Talpa, Lepus cuniculus) gewinnen, aber zu einer eingehenden Analyse der Formen, namentlich des voll ausgebildeten Chondrocraniums, reichte die von ihm angewandte Methode nicht aus.

Neuerdings hat nun wiederum Gaupp eine ausführliche Bearbeitung der ganzen Schädelentwickelung eines Säugetieres, der Echidna, geliefert. Die an dem wertvollen Semonschen Material ausgeführte Untersuchung hat nicht nur ein so erschöpfendes Verständnis des Schädels dieses seltenen Tieres ergeben, dass wir wohl denselben jetzt als einen der bestgekannten Säugerschädel bezeichnen können, sondern hat, wie es bei der systematischen Stellung von Echnida ja nicht anders zu erwarten war, noch manches helle Licht auf den Säugerschädel überhaupt, namentlich auf seine Ableitung von reptilähnlichen Formen, geworfen. Die Hauptergebnisse dieser Unter-

suchung hatte Gaupp schon in einzelnen vorangehenden Mitteilungen (1906, 1907) veröffentlicht, während die ausführliche Darstellung im Semonschen Reisewerk (1908a und 1908b) erst kurz vor Abschluss unserer vorliegenden Abhandlung erschienen ist.

Recht gering ist also bis jetzt, wie wir sehen, die Zahl der Säugerspecies, deren Chondrocranien eine auf den Gauppschen Auffassungen basierte exakte Untersuchung erfahren haben. Und doch ist es jetzt unbedingt erforderlich, eine möglichst grosse Anzahl von Säugercranien in den Kreis dieser Untersuchung einzubeziehen. Denn nicht nur mannigfaltige, den einzelnen Species eigentümliche Formen harren noch ihrer morphologischen Erklärung, sondern auch manche der allgemeineren Fragen müssen noch einen weiteren Ausbau erfahren. Was an den bisher untersuchten Formen als spezielle, auf einen engeren Kreis beschränkte Anpassung, was andererseits als charakteristisch für den ganzen Säugerstamm anzusehen ist, das lässt sich für manche Einzelheit nur auf Grund eines reichlichen Vergleichsmateriales entscheiden. So wird also vorerst die Untersuchung jeder Einzelform noch wesentlich dazu beitragen können, unsere Anschauungen über den Säugerschädel zu befestigen, zu klären und in manchen Einzelheiten zu modifizieren.

Ich habe mir nun in der vorliegenden Abhandlung die Aufgabe gestellt, einen kleinen derartigen Beitrag zu liefern und eine exakte Darstellung des Knorpelcraniums vom Kaninchen auf der Höhe seiner Ausbildung zu geben. Auch die Deckknochen sollen dabei wenigstens kurze Berücksichtigung finden. Ich bin mir wohl bewusst, dass ein erschöpfendes Bild von den Eigenheiten des Primordialcraniums eines Tieres durch die Schilderung eines einzigen Entwickelungsstadiums unmöglich gewonnen werden kann, dass es vielmehr durchaus wünschenswert ist, jedesmal den ganzen

Entwickelungsgang des Craniums zu verfolgen, wie das in vorbildlicher Weise durch Gaupp bei Echidna geschehen ist. Äussere Gründe veranlassen mich, das grosse Zeitopfer, welches eine deratige Untersuchung erfordert, vorerst nicht zu bringen, sondern mich zunächst auf die Bearbeitung eines einzigen Stadiums zu beschränken. Die Berechtigung für dieses Vorgehen liegt darin, dass tatsächlich jedes Chondrocranium, ehe es noch unter dem Einflusse der Verknöcherungen der teilweisen Reduktion anheimfällt, für längere Zeit einen Zustand aufweist, in welchem im grossen ganzen seine sämtlichen Teile sozusagen auf dem Höhepunkte ihrer Entwickelung stehen und es so gar wohl einen Vergleich mit den entsprechenden Stadien anderer Primordialcranien zulässt. Dass allerdings die gleichzeitige höchste Ausbildung aller Teile des Knorpelschädels in ganz strengem Sinne nicht zutrifft, dass vielmehr unter Umständen einzelne wichtige Bestandteile desselben schon verschwinden, ehe andere angelegt oder zu voller Entfaltung gekommen sind, habe ich, nachdem es schon von anderer Seite mehrfach hervorgehoben wurde, auch beim Kaninchen wieder bestätigt gefunden, und so war ich gezwungen, für manche Gebiete ausser dem der Beschreibung im wesentlichen zugrunde liegenden Stadium auch noch einige im Alter demselben nahestehende Stadien zu Rate zu ziehen.

Als Grundlage unserer ganzen Betrachtungen dient die Schnittserie durch den Kopf eines Kaninchenembryos von 45 mm gr. L.[1]), sowie ein, nach dieser Serie in zwanzigfacher lin. Vergrösserung nach der Born schen Methode hergestelltes Plattenmodell des Primordialcraniums, bei dem in üblicher Weise auf der rechten Seite die Deckknochen mit dargestellt wurden.

[1]) Es handelt sich um einen Embryo vom wilden Kaninchen; ich verdanke denselben, sowie eine Reihe weiterer solcher Embryonen der Liebenswürdigkeit meines verehrten Freundes und Kollegen Herrn Dr. A. Frhr. v. Kittlitz.

Der Vergleich dieser Serie mit einigen durch jüngere und ältere Embryonen ergab, dass in dem gewählten Stadium das Primordialcranium tatsächlich in seinen meisten Einzelheiten auf der höchsten Stufe der Ausbildung steht. An einigen Punkten ist zwar bereits primordiale Verknöcherung eingetreten, ohne jedoch eine wesentliche Alteration der Formen hervorgebracht zu haben; Rückbildungen des Primordialskelets unter dem Einflusse der Deckknochen sind jedenfalls in irgendwie nennenswertem Masse noch nicht erfolgt. Andererseits sind die Deckknochen nicht nur alle angelegt, sondern zeigen einen derartigen Grad der Ausbildung, dass fast überall ohne weiteres die Formen des definitiven Schädels mit aller wünschenswerten Genauigkeit bereits abgeleitet werden können. An wenigen Stellen ergab es sich allerdings, dass der Primordialschädel einige auf jüngerem Stadium vorhandene interessante Gestaltungen eingebüsst hatte oder dass er in älteren Stadien noch weitere Ausbildung erfährt. Auf diese Verschiedenheiten musste natürlich, unbeschadet des Prinzips, nur die höchste Ausbildungsstufe des Chondrocraniums zu behandeln, eingegangen werden; und so wurden ausser der Hauptserie, die wir als Serie I bezeichnen wollen, noch die Serie durch den Kopf eines jüngeren und eines älteren Kaninchenembryos an einigen Stellen mit in Betracht gezogen. Erstere, von einem Embryo von 43 mm grösster Länge, möge als Serie II, letztere, von einem Embryo von 70 mm grösster Länge stammend, als Serie III bezeichnet werden. Nach Serie II wurde, da sie besonders interessante Verhältnisse in der Otical- und Orbitotemporalregion ergab, von einem Teile dieser Region ein eigenes Modell angefertigt.

Wir wollen nun im Folgenden derart vorgehen, dass wir zunächst eine kurze, rein tatsächliche Beschreibung des Hauptmodelles, und zwar zuerst der primordialen Teile, dann der Deckknochen bringen. Wo sich wichtigere abweichende Befunde bei den jüngeren und älteren Stadien (Serie II und III)

ergeben, soll auf dieselben gleich im Anschluss an die Betrachtung der betreffenden Region der Hauptserie I eingegangen werden. In einem zweiten Teile soll dann die morphologische Deutung der beschriebenen Formen, ihre Vergleichung mit denen anderer Tiere behandelt werden.

I. Beschreibender Teil.

A. Primordialcranium.

Die Gesamtform des Primordialcraniums entspricht vollkommen dem aus den Beschreibungen Deckers, Fischers u. a. für andere Säugetiere bekannten Typus. Im wesentlichen bildet das die Schädelhöhle nur unvollständig umschliessende primordiale Neurocranium eine oben offene, hinten beträchtlich tiefere, nach vorn zu infolge allmählicher Erhebung des Bodens flach auslaufende Schale. Bemerkenswert ist die starke winkelige Knickung, welche die Schädelachse an der Grenze zwischen Orbitotemporal- und Ethmoidalregion erfährt (Fig. 3). Alle weiteren Details sollen bei der Besprechung der einzelnen Regionen erwähnt werden.

1. Occipitalregion.

Eine vollkommen einheitliche, breite Basalplatte bildet den hintersten Abschnitt der Schädelbasis und erstreckt sich ohne Abgrenzung durch die Occipital- und Oticalregion hindurch vom Foramen occipitale magnum bis zur Hypophysengrube (Fig. 1 u. 2). Ihr hinterer, caudalwärts leicht concaver Rand ist in der Medianlinie noch mit einer kleinen tieferen

Einbuchtung, der Incisura intercondyloidea, versehen. Lateral von derselben beginnen die nur wenig nach unten vorspringenden Condyli occipitales, die sich auf die lateralen Teile der Occipitalregion fortsetzen und das Foramen occipitale magnum etwa bis zur Hälfte umgreifen.

Die Seitenteile der Hinterhauptsregion, die Occipitalpfeiler, sind ungemein kräftig entwickelt. Als ziemlich dicke Platten seitlich aus der Lamina basalis hervorgehend, nehmen sie zunächst, indem sie sich zwischen Foramen magnum und hinterer Hälfte der Ohrkapsel erstrecken, nahezu horizontale Lage ein, erheben sich dann allmählich, die hintere Kuppel der Ohrkapsel umfassend, mehr und mehr in verticale Richtung und gehen schliesslich in eine breite, dünne Knorpelplatte über, die einerseits mit der dorsal von der Ohrkapsel gelegenen Parietalplatte, andererseits mit dem das Foramen occipitale magnum von hinten her begrenzenden Tectum posterius kontinuierlich zusammenhängt.

Direkt über dem Condylus occipitalis wird jeder Occipitalpfeiler von zwei kurzen, vor-lateralwärts verlaufenden Canales hypoglossi durchbohrt, deren innere Mündungen weiter voneinander entfernt sind als die äusseren.

Recht kompliziert gestalten sich die Beziehungen des Occipitalpfeilers zur Ohrkapsel. Der von den Canales hypoglossi durchsetzte Anfangsteil des Occipitalpfeilers ist von dem cochlearen Anteile der Ohrkapsel durch eine Lücke, das Foramen jugulare, getrennt. Der darauffolgende Abschnitt dagegen ist seitlich mit der Pars canalicularis der Ohrkapsel verbunden; er ist dabei auffallend weit nach der Seite verbreitert und bildet so eine dünne, im wesentlichen horizontal gelagerte Platte, Lamina alaris, die in ihrer ganzen Ausdehnung von dem ziemlich breiten, abgeflachten Boden der Pars canalicularis der Ohrkapsel derart überlagert wird, dass nur ein schmaler, von der Innenseite her zugänglicher Spaltraum beide

trennt (Fig. 5 und 25). Nach vorne zu verlängert sich die Lamina alaris noch über ihre seitliche Verbindung mit der Ohrkapsel hinaus in einen unter der Pars cochlearis gelegenen kurzen Abschnitt und zieht sich schliesslich an ihrer lateral vorderen Ecke in den vor-abwärts gerichteten kräftigen, zapfenförmigen Processus paracondyloideus aus (Fig. 2, 3, 4 und 23 u. 24). So wird also die Ohrkapsel auch im Gebiete des Foramen jugulare noch teilweise von der seitlichen Verbreiterung des Occipitalpfeilers unterlagert und es entsteht dadurch das merkwürdige Verhalten, dass die aus dem Foramen austretenden Gebilde (Nervi glossopharyngeus, Vagus und Accessorius und Vena jugularis) zunächst einen flachen Raum, Recessus jugularis (Fig. 3, 4, 23 u. 24), passieren müssen, dessen Decke von der (hier vom Foramen perilymphaticum durchbohrten) Ohrkapsel, dessen Boden vom vordersten Abschnitt der Lamina alaris gebildet wird; erst über den vorderen, in stark concaver Linie vom Processus paracondyloideus zur Verbindung der Basalplatte mit der Pars cochlearis verlaufenden Rand der Lamina alaris treten dann die Nerven und Gefässe frei heraus. Der hinterste, allmählich in verticale Richtung umbiegende Teil des Occipitalpfeilers ist wiederum von der Ohrkapsel durch eine durchgehende Spalte, Fissura occipitocapsularis posterior, getrennt; erst wieder im Gebiete des Tectum posterius ist eine Verbindung mit der Ohrkapsel vorhanden.

Das Foramen occipitale magnum steht nach dem Gesagten nicht in einer Ebene, sondern seine Fläche ist gewölbt, im vorderen Abschnitt horizontal, im hinteren allmählich bis zur Verticalen ansteigend; es ist nicht kreisförmig begrenzt, sondern verlängert sich hinten in eine zwischen den Occipitalpfeilern bis zum Unterrand des Tectum posterius reichende Incisura occipitalis superior (Fig. 1 u. 2).

Die Atlantooccipitalgelenke sind getrennt; es besteht keine

einheitliche Gelenkhöhle; vielmehr treten zwischen ihnen hindurch venöse Gefässstämmchen von der Unterfläche der Basalplatte zu den im Wirbelkanal befindlichen Venen.

Ersatzverknöcherung hat an drei Stellen der Occipitalregion bereits begonnen. Perichondrale Lamellen im medialen Gebiete der Basalplatte stellen die Anlage des Basioccipitale, ebensolche im Gebiete der Occipitalpfeiler hinter den Condyli occipitales die der Pleurooccipitalia dar. Auf das ebenfalls schon angelegte Supraoccipitale werden wir bei der Ohrregion zu sprechen kommen.

2. Oticalregion.

Die Ohrregion wird in bekannter Weise durch den vorderen Teil der Basalplatte, die Ohrkapseln und die über diesen sich erhebenden Parietalplatten, sowie das Tectum posterius gebildet.

Die Pars otica der Basalplatte schliesst sich, wie wir gesehen haben, ohne Abgrenzung an die Pars occipitalis derselben an. Sie verschmälert sich nach vorne zu etwas zwischen den medialwärts sich vordrängenden Partes cochleares der Ohrkapseln (Fig. 1 u. 2); erst entsprechend deren vorderem Ende dehnt sie sich wieder mehr nach der Seite aus. Dabei geht sie fast in ihrer ganzen Länge seitlich homokontinuierlich in die Ohrkapseln über; nur ziemlich weit vorn besteht eine schmale, bindegewebig verschlossene und einige kleinste Venen durchlassende Spaltlücke zwischen Ohrkapsel und Basalplatte, die Fissura basicochlearis; vor dieser ist die Basalplatte noch mit der Deckenpartie der Pars cochlearis verbunden. Kontinuierlich geht die Basalplatte vorne in die medialen Teile der Orbitotemporalregion über; eine leichte leistenförmige Erhebung, Crista transversa, gibt an der oberen Fläche (Fig. 1, 5, 6) einigermassen die Grenze

beider Gebiete an. Vom Vorderrand des Foramen occipitale magnum bis zur Crista transversa steigt die Basalplatte in gleichmässiger Neigung an.

Die Chorda dorsalis ist an der für das Hauptmodell benutzten Serie I nur mehr in ganz reduziertem Zustande erhalten. An der nur wenig jüngeren Serie II konstatieren wir folgenden Verlauf der Chorda: Sie wendet sich aus dem Dens epistrophei in leichtem Bogen auf die Dorsalfläche der Basalplatte, steigt im occipitalen Teile derselben ventralwärts, ist dann im Gebiete der die Ventralseite deckenden perichondralen Knochenplatte (Basioccipitale) auf längere Strecke unterbrochen, um erst weiter vorne wieder sichtbar zu werden, wo sie sich aufs neue im Knorpel erhebt, um mit einer Anschwellung kurz vor der Fossa hypophyseos, etwa unter der Crista transversa zu endigen.

Die Ohrkapsel (Fig. 1, 3, 5) stellt ein mächtiges, annähernd ovoides Gebilde dar, dessen Längsachse fast rein horizontal liegt mit nur geringer Neigung nach vorn. Die Beziehung zum häutigen Labyrinth ist dabei derart, dass das hintere kuppelförmige Ende den Übergang des Crus commune (s. Sinus superior) in vorderen und hinteren Bogengang birgt, die vordere Kuppel aber das vordere blinde Ende des Ductus cochlearis. Ungemein deutlich sind zwei Teile der Ohrkapsel zu unterscheiden. Die hintere, massigere Pars posterior s. canalicularis, hinter dem Foramen jugulare und im wesentlichen über dem horizontalen Teile des Occipitalpfeilers gelegen, nimmt nicht unbedeutenden Anteil an der Seitenbegrenzung des Cavum cranii, welch letztere durch die über der Pars canalicularis sich erhebende Lamina parietalis (höher oben auch noch durch das Os parietale) vervollständigt wird. Die vordere, schlankere, seitlich von der Basalplatte nach vorn sich erstreckende Pars anterior s. cochlearis dagegen hat mit der seitlichen Begrenzung der Schädelhöhle fast nichts

zu tun, sondern bildet im wesentlichen einen Abschnitt des Bodens derselben. Die beiden Cochlearteile convergieren nach vorn etwas und veranlassen so die oben erwähnte Verschmälerung der Basalplatte.

An verschiedenen Stellen steht die Ohrkapsel mit anderen Teilen des Knorpelschädels in homokontinuierlicher Verbindung. Dass die Pars cochlearis fast in ihrer ganzen Länge medial direkt in die Basalplatte übergeht und nur die kleine Fissura basicochlearis diesen Zusammenhang unterbricht, haben wir bereits hervorgehoben. Die Decke der vorderen Kuppel der Pars cochlearis steht ausserdem durch die Commissura alicochlearis mit der Wurzel der Ala temporalis in Zusammenhang. Die Pars canalicularis (Fig. 3 u. 5) verbindet sich ventral hinter dem Foramen jugulare, wie wir gesehen haben, eine Strecke weit mit dem Occipitalpfeiler, weiter hinten bleibt sie durch die Fissura occipitocapsularis posterior von demselben getrennt. Am Zusammenfluss von Occipitalpfeiler, Tectum posterius und Parietalplatte ist wiederum eine kurze Verbindung mit der Ohrkapsel vorhanden, ausserdem hängt noch der vordere Teil der Parietalplatte, da wo er in die Commissura orbitoparietalis übergeht, eine Strecke weit durch die Commissura capsuloparietalis mit der Ohrkapsel zusammen, während der grösste Teil des dorsalen Randes der Pars canalicularis vom ventralen Rand der Lamina parietalis durch die lange Fissura capsuloparietalis (s. Foramen jugulare spurium) getrennt ist. Ein vorderster Teil der capsuloparietalen Commissur spannt sich noch zwischen der Commissura orbitoparietalis und dem an der Pars cochlearis inserierenden vorderen Abschnitt des Tegmen tympani aus; weiter vorn wird die Commissura orbitoparietalis von der Schneckenkapsel durch die grosse Fenestra sphenoparietalis geschieden.

Die Form der ganzen Labyrinthkapsel wird so sehr von ihrem Inhalte, dem häutigen Labyrinth bestimmt, dass ich es

für zweckmässig halte, hier die Abbildung eines Modelles einzufügen, das ich nach der dem Hauptmodell zugrunde liegenden Serie I von dem häutigen Labyrinth angefertigt habe (Fig. 7). Ich will mich jedoch in eine genauere Besprechung desselben nicht einlassen, sondern verweise bezüglich aller Einzelheiten auf die Abbildung.

Die Pars canalicularis (Fig. 3 u. 5) enthält im wesentlichen den Utriculus und die Bogengänge und wird in ihrer ganzen Form hauptsächlich durch den Verlauf der letzteren beeinflusst. So besitzt sie ungefähr die Gestalt einer dreiseitigen Pyramide, deren Kanten durch deutliche, von den im Innern verlaufenden Bogengängen erzeugte Vorragungen gebildet werden. Eine medial-obere, gegen das Schädelcavum gerichtete Fläche, eine medial-untere, grossenteils über dem Occipitalpfeiler (d. h. über dessen Lamina alaris) gelegene, und eine laterale, gleichzeitig etwas nach hinten sehende Fläche, stossen in einer den hinteren Pol der ganzen Ohrkapsel bildenden abgerundeten Spitze zusammen. An der dieser Spitze entgegengesetzt liegenden vorderen Fläche findet der Übergang in die Pars cochlearis und lateral davon in eine Reihe von Fortsatzbildungen (Tegmen tympani, Crista parotica, Processus mastoideus) statt.

Scharf ausgeprägt verläuft (Figur 3), die obere Kante der ganzen Pars canalicularis bildend, die Prominentia semicircularis anterior (s. superior) vom hinteren Pol aus in leicht ansteigender Bogenlinie nach vorn, um hier in eine an der Aussenfläche undeutlich vorgewölbte und infolge des Zusammenhangs mit der Lamina parietalis und dem Tegmen tympani unklar abgegrenzte Prominentia utriculo-ampullaris superior überzugehen. Ebenfalls vom hinteren Pol aus zieht in lateral convexem Bogen die Prominentia semicircularis posterior vor-, ab- und auswärts, bis sie in nahezu rechtem Winkel mit der Promi-

nentia semicircularis lateralis zusammentrifft, die von hier nach vorn oben ansteigt, um kurz vor der Abgangsstelle des Tegmen tympani undeutlich zu werden. Diese drei genannten Prominenzen sind in der Aussenansicht des Modells (Fig. 3 u. 4) zu erkennen; sie umgrenzen die laterale (gleichzeitig etwas nach hinten und oben sehende Fläche der Pars canalicularis. Das von ihnen umsäumte Gebiet dieser Fläche ist leicht nach der Seite zu vorgewölbt; es entspricht der im Innern zwischen den Bogengängen gelegenen soliden Massa angularis.

Die mediale Kante der ganzen von der Pars canalicularis dargestellten Pyramide wird durch die scharf an der Innenseite der Schädelwandung vorspringende Prominentia cruris communis (s. sinus superioris [s. Fig. 5]) gebildet. Sie verläuft, ebenfalls vom hinteren Pol der Ohrkapsel kommend, wo sie mit der Prominentia semicircularis anterior und posterior zusammenstösst, vollkommen horizontal und parallel der Medianebene nach vorn und verliert sich vorn in der Gegend des Übergangs der Pars canalicularis in die Pars cochlearis. Sie trennt die medial-obere von der medial-unteren Fläche. Etwa an der Grenze ihres hinteren Drittels ist ihre Wandung von dem kleinen, aus dem Innenraum der Ohrkapsel herausführenden Foramen endolymphaticum durchbohrt, an welches sich nach hinten eine kurze Rinne anschliesst, die zu einer nahe dem hinteren Kapselpol gelegenen grösseren, ins Innere der Ohrkapsel führenden Lücke leitet. In der Rinne verläuft das Endstück des durch das Foramen endolymphaticum durchgetretenen Ductus endolymphaticus, der sich rasch zu einem kleinen Saccus endolymphaticus erweitert, und jene hintere Lücke hat nur die Bedeutung einer unter dem Druck des eng anliegenden Saccus endolymphaticus in der Verknorpelung zurückgebliebenen Partie der Ohrkapselwand.

Die über der Prominentia cruris communis sich erhebende

medial-obere Fläche ist etwa in einem Winkel von 45° nach oben und aussen geneigt, bildet also damit schon ebensowohl einen Boden- als einen Seitenwandabschnitt des Cavum cranii (speziell für die seitlichen Teile des Kleinhirns). Ihr oberer Rand ist durch die auf der Innenfläche noch deutlicher als auf der äusseren vorspringende Prominentia semicircularis anterior gebildet, ihre vordere Grenze durch eine wie auf der Aussenfläche so auch hier nur undeutlich vorspringende Prominentia utriculoampullaris superior und durch den Übergang in die Pars cochlearis der Ohrkapsel. Die ganze zwischen Prominentia semicircularis anterior und Prominentia cruris communis gelegene Fläche ist nun zu einer tiefen Fossa subarcuata anterior eingesunken; diese ist es namentlich, die den vorderen Bogenwulst auf der Innenfläche so scharf hervortreten lässt; nach vorne zu, gegen die Prominentia utriculoampullaris superior, wird sie allmählich seichter. An den Schnitten (Fig. 25) lässt sich erkennen, dass die Aushöhlung des Knorpels noch im Fortschreiten begriffen ist, da unter dem an sich schon tief eingewölbten Perichondrium der Knorpel noch weiterhin in Auflösung sich befindet, derart, dass unter Verschwinden der Grundsubstanz ein lockeres, gallertiges Gewebe auftritt. Es ist auf diese Weise die ventral von der Prominentia semicircularis anterior gelegene Knorpelmasse (ein Teil der Massa angularis) auf eine Strecke weit zu einer schwachen Knorpelplatte reduziert.

Die medial-untere Fläche der Pars canalicularis ist nur zum kleinen Teil von der Innenseite her sichtbar; grösstenteils schaut sie gegen die ventral von ihr gelegenen Partien des Occipitalpfeilers (speziell die Lamina alaris desselben [Fig. 25]) und bildet so in diesem Abschnitt das Dach eines schmalen, von innen her zugänglichen Spaltraumes, des Recessus supraalaris, der im Bereiche der Fissura capsulo-occipitalis posterior nach aussen durchgängig, in seinem vorderen

Gebiete aber durch die Verwachsung des seitlichen Randes der Lamina alaris mit der Ohrkapsel lateral abgeschlossen ist und sich cranialwärts direkt in den Recessus jugularis fortsetzt; medial, d. h. gegen die Schädelhöhle zu, erweitert sich diese Spalte zum Sulcus sigmoideus, in dem der venöse Sinus sigmoideus nach vorn verläuft, um im Gebiete des Recessus jugularis als Vena jugularis nach aussen zu treten. Im hinteren Abschnitt bildet die Prominentia semicircularis posterior die seitliche Begrenzung der medial-unteren Ohrkapselfläche und hier ist die letztere medial von dieser Prominenz zu einer ziemlich tiefen, in die Massa angularis von unten her eindringenden Fossa subarcuata posterior eingebuchtet. Die vordere Hälfte der medial-unteren Fläche dagegen erscheint im ganzen leicht nach unten vorgewölbt zur Prominentia utriculoampullaris inferior; diese entspricht dem im Innern liegenden gemeinsamen Hohlraum für den Recessus utriculi, die Ampulle des hinteren Bogenganges und die unteren Endstücke des hinteren und seitlichen Bogenganges.

Aus der vorderen, gleichzeitig etwas nach unten und aussen gerichteten Fläche der Pars canalicularis geht nun die (Fig. 1, 3, 5) Pars cochlearis hervor; doch nimmt dieselbe mit ihrer Wurzel nicht jene ganze vordere Fläche ein, sondern nur deren medial-unteren Abschnitt, d. h. die Wurzel der Pars cochlearis wird sowohl oben (durch die Prominentia utriculoampullaris superior), als auch seitlich (durch die Prominentia semicircularis lateralis) überragt. Von diesen die Wurzel der Pars cochlearis überragenden Teilen gehen verschiedene Fortsätze aus, welche zum Teil mit der Pars cochlearis sich verbinden, zum Teil an ihrer lateralen Seite frei nach vorne ragen; wir werden auf dieselben erst nachher zu sprechen kommen.

Die Pars cochlearis (Fig. 1 u. 2) erstreckt sich als seitlich leicht abgeplatteter Cylinder neben der Basalplatte vor-

medialwärts und endet vorne, ventral vom Foramen caroticum mit kuppelförmigem Abschluss. Sie birgt von Teilen des häutigen Labyrinthes im wesentlichen den Sacculus und den Ductus cochlearis und lässt deutlich zwei verschiedene Abschnitte unterscheiden. Ihre hintere Hälfte ist durch die Anwesenheit einer Anzahl von Öffnungen charakterisiert, an der Seitenwand die Fenestra vestibuli, an der Unterfläche das Foramen perilymphaticum, an der medialen Wand die beiden Foramina acustica, die alle in den als Vestibulum bezeichneten Abschnitt des Innenraumes führen; es wäre daher meines Erachtens nicht unangebracht, diesen Abschnitt der Pars anterior der Ohrkapsel mit dem Namen „Pars vestibularis" zu bezeichnen, ein Name, mit dem bisher stets die gesamte Pars posterior (von mir hier auch Pars canalicularis genannt) belegt wurde. Die vordere allseitig geschlossene und nur den aufgewundenen Teil des Schneckenganges bergende Hälfte der Pars anterior wäre dann als „Pars cochlearis" im engeren Sinne zu bezeichnen. Ich werde näher auf die Nomenclatur der Ohrkapsel im zweiten, kritischen Teile der vorliegenden Arbeit eingehen.

Die Seitenwand des vestibulären Abschnittes trägt die ziemlich grosse, ovale, mit ihrer Längsachse horizontal gestellte Fenestra vestibuli, die von der Fussplatte des Stapes verschlossen wird. Der ventral von der Fenestra vestibuli, zwischen ihr und dem Foramen perilymphaticum gelegene Streifen der Knorpelwand, das Promontorium, ist stark nach der Seite vorgebuchtet (Fig. 3); ihm liegt innen der vestibuläre Anfangsteil des Ductus cochlearis nahe an. Diese Vorbuchtung setzt sich dann als deutliche Prominentia cochlearis inferior auch auf den vorderen Teil der Schneckenkapsel fort (Fig. 2) und erstreckt sich in langgezogener Spirale von der seitlichen über die untere Fläche bis zur vorderen Kuppel der Ohrkapsel, in deren Rundung sie sich verliert; eine zweite

kleine, etwas höher oben gelegene Vorbuchtung am vorderen Teile der Schneckenkapsel, Prominentia cochlearis superior, entspricht der zweiten Windung des Ductus cochlearis. Eine vom vorderen Rand der Fenestra vestibuli nach unten und vorn ziehende seichte Furche, Sulcus septalis, gibt eine Strecke weit die Ansatzlinie des im Innern einspringenden Septum spirale an. Sie trifft unten mit einer anderen, eben nur angedeuteten Furche, dem Sulcus caroticus, zusammen, der an der vorderen Kuppel der Ohrkapsel ansteigt und zur Aufnahme der Arteria carotis interna dient. Ein kleines leicht abgeflachtes oder leicht eingebuchtetes Feld über der Prominentia cochlearis superior bildet als Fovea muscularis major die Anlagerungsstelle für den M. tensor tympani. Auf den ebenfalls der Seitenwand angehörigen Sulcus facialis werden wir später erst zu sprechen kommen.

Die Ventralfläche des „vestibulären" Abschnittes der Schneckenkapsel zeigt das grosse Foramen perilymphaticum (Fig. 23 u. 24). Wie schon früher erwähnt, bildet der diese Öffnung tragende Teil der Schneckenkapsel das Dach des von der Lamina alaris des Occipitalpfeilers unterfangenen Recessus jugularis, ist also in Fig. 3 durch die Lamina alaris des Occipitalpfeilers verdeckt. Die Öffnung selbst befindet sich genau in dem von E. Fischer bei Semnopithecus beobachteten Stadium der beginnenden Aufteilung in das Foramen cochleae (sensu stricto) (Foramen rotundum) und den Aquaeductus cochleae durch einen von ihrem Vorderrand nach rückwärts einspringenden knorpeligen Fortsatz, den wir vielleicht Processus intraperilymphaticus nennen können (Fig. 23). Die Fenestra ist durch diesen Fortsatz vorn in eine laterale und mediale Abteilung getrennt, hinten aber noch einheitlich; die laterale und die einheitliche hintere Öffnung ist durch eine straffgespannte derbe Membran abgeschlossen (Fig. 23 u. 24), die später im wesentlichen zur Mem-

brana tympani secundaria wird; im Gebiete des medialvorderen Abschnittes ist die Verschlussmembran nicht straff gespannt, sondern senkt sich nach abwärts und bildet so die Wandung des Saccus perilymphaticus, der sich nach unten und hinten vorstülpt, um sich über den Ganglien des Glossopharyngeus und Vagus hinweg medialwärts bis zum Duralsack zu erstrecken und sich hier in den subduralen Lymphraum zu öffnen (Fig. 23 u. 24); durch den vordersten Winkel der medialen Abteilung der Fenestra tritt ausserdem ein kleines Gefäss, das venöses Blut aus der Schneckenkapsel zur Vena jugularis führt. Da infolge der etwas schrägen Stellung der vorderen Fläche der Pars canalicularis die Pars cochlearis seitlich und unten weiter nach hinten reicht als innen und oben, so liegt die Fenestra perilymphatica, die mit ihrem Hinterrand bis dicht an die Pars canalicularis heranrückt, weiter caudal als die Fenestra vestibuli.

Die Ventralfläche des vorderen Teiles der Schneckenkapsel mit der Prominentia cochlearis inferior haben wir oben bereits besprochen.

Die mediale Fläche der Pars cochlearis (Fig. 1 u. 5) biegt in ihrem hinteren Abschnitt, d. h. im Gebiete des Foramen jugulare unten direkt in die ventrale, die Fenestra perilymphatica tragende Fläche um; vor dem Foramen jugulare findet sie ihre ventrale Begrenzung durch den in sanfter Bogenlinie erfolgenden Übergang in die Basalplatte. Nach vorne wird die mediale Fläche allmählich niedriger und verschwindet schliesslich ganz, so dass der vorderste Abschnitt der Basalplatte vor der Fissura basicochlearis direkt in die Deckenpartie der Pars cochlearis übergeht, die vordere Kuppel der Ohrkapsel sich also unter dem Niveau der Basalplatte befindet. In ihrem hinteren vestibulären Gebiete ist nun die mediale Fläche der Pars cochlearis von den Foramina acustica durchbohrt (Fig. 5). Das kleinere Foramen acusticum superius, für den zum

Utriculus, den Ampullen des vorderen und seitlichen Bogenganges, sowie zum vorderen Teile des Sacculus ziehenden oberen Acusticusast bestimmt, liegt höher oben, dicht unter der Wurzel der gleich nachher zu besprechenden Commissura suprafacialis. Eine Strecke weit ventral davon befindet sich das grössere, etwas in die Länge gezogene Foramen acusticum inferius für den zur Ampulle des hinteren Bogenganges, zum hinteren Teil des Sacculus, sowie zur Schnecke ziehenden unteren Ast des Hörnerven. Ein zwischen diesen beiden Foramina gelegenes, resp. dieselben noch mit enthaltendes annähernd kreisförmiges Feld der medialen Kapselwand ist zu einer flachen, aber deutlich ausgeprägten Nische gewissermassen eingesunken, dem noch ganz seichten Meatus acusticus internus (Fig. 1). Die untere Begrenzung dieser Nische wird durch den ventralen Rand des Foramen acusticum inferius gebildet, die obere aber durch die Commissura suprafacialis, auf deren Besprechung wir jetzt eingehen müssen. Vom vordersten Abschnitt der Pars posterior der Ohrkapsel, direkt unterhalb der Prominentia utriculoampullaris posterior und dicht über dem Foramen acusticum superius entspringend, zieht dieselbe als freie rundliche Knorpelspange nach vorn und geht in den Deckenabschnitt des vorderen Teils der Pars cochlearis über. Sie überbrückt den lateralwärts ziehenden N. facialis, bildet also mit dem unter ihr gelegenen Teil der Schneckenkapsel das Foramen faciale, resp. den ganz kurzen primären Facialiskanal. Da, wie wir vorhin erwähnten, die suprafaciale Commissur die obere Begrenzung des Meatus acusticus internus bildet, so liegt auch der Eingang in den Facialiskanal in der Tiefe des Meatus. Letzterer selbst wird im wesentlichen von dem grossen, flachen Ganglion vestibulare des Acusticus eingenommen. Der laterale Boden des Meatus acusticus internus setzt sich unten etwas in das Gebiet des Foramen acusticum inferius fort, so dass dieses nicht als ein-

fache Lücke, sondern als ein nach unten in den Innenraum der Ohrkapsel führender kurzer spaltförmiger Kanal erscheint.

Auch eine allerdings nicht sehr breite obere Fläche der Schneckenkapsel ist vorhanden. Ihr hinterer Abschnitt wird medial durch die Commissura suprafacialis begrenzt, lateral durch die sich direkt anschliessende Knorpelplatte des Tegmen tympani, das hier, wie wir unten sehen werden, von einem Foramen faciale secundarium durchbohrt ist. In diesem, zwischen dem inneren und äusseren Facialisloch befindlichen leicht vertieften Gebiete ist das Ganglion geniculi des Facialis gelegen; wir wollen es daher als Fovea geniculari s bezeichnen. Nach vorn schliesst sich dann auf dem vorderen Teil der Pars cochlearis ein schmales abgeflachtes Feld an, Planum supracochleare, das mit abgestumpfter Kante in die mediale Fläche übergeht, gegen die laterale Fläche aber durch eine von der Insertion des Tegmen tympani nach vorn ziehende schärfere Kante abgegrenzt erscheint; cranialwärts setzt sich die flache Decke der Pars cochlearis in gleicher Ebene in die Commissura alicochlearis, sowie in den vor der Fissura basicochlearis gelegenen vordersten Teil der Basalplatte fort.

Nun sind noch die komplizierten Fortsatzbildungen zu besprechen, welche sich von den vorderen und lateralen Teilen der Pars canalicularis nach vorn erstrecken (Fig. 3). Vom vordersten obersten Gebiete der Pars canalicularis, d. h. von der lateralen Seite der nur wenig deutlich ausgeprägten Prominentia utriculoampullaris superior, entspringt das schon genannte Tegmen tympani, das als leicht gewölbtes schirmförmiges Dach ziemlich weit nach lateral und oben vorspringt (Fig. 2 u. 3). Dasselbe steht an seiner dorsalen Wölbung in kontinuierlichem Zusammenhang mit der Commissura capsuloparietalis; es wurzelt aber nicht nur an der Pars canalicularis, sondern erstreckt sich noch weiter nach vorn und steht hier

mit der Pars cochlearis, und zwar mit dem lateralen Rand des Planum supracochleare derselben, in Verbindung. Wo es von der Pars canalicularis auf die Pars cochlearis übergreift, wird es vom N. facialis durchbohrt und enthält also ein Foramen faciale externum s. secundarium, d. h. einen kurzen äusseren knorpeligen Facialiskanal, der aus der Fovea genicularis lateralwärts in das Gebiet der späteren Paukenhöhle führt; erst die äussere Mündung dieses Kanales ist als Apertura tympanica canalis facialis zu bezeichnen.

An die vordere Insertion des Tegmen tympani an der Schneckenkapsel schliesst sich, wie schon oben erwähnt, jene Kante an, welche die abgeflachte obere von der seitlichen Fläche der Schneckenkapsel trennt. Im seitlichen Anschluss an diese Kante und an den vorderen Rand des Tegmen tympani lässt sich noch eine jungknorpelige und weiter vorn erst vorknorpelige Gewebsplatte verfolgen, welche das lateralwärts vorragende Dach des Tegmen tympani nach vorn verlängert; wir gehen wohl nicht fehl, wenn wir annehmen, dass hier die Bildung des Tegmen tympani noch im weiteren Vorschreiten begriffen ist.

An seinem hinteren unteren Ende trifft das Tegmen tympani mit einer zweiten, nicht minder ausgeprägten Fortsatzbildung zusammen, die wir in ihrer Gesamtheit als hochentwickelte Crista parotica bezeichnen können (Fig. 3). Vom Vorderrand der Prominentia semicircularis lateralis aus ragt dieselbe als ziemlich breite Platte seitlich von der Schneckenkapsel nach vorn. Sie setzt sich oben, nachdem sie mit dem unteren Ende des Tegmen tympani zusammengetroffen, in die niedrige Crista facialis fort, die bis zur Apertura tympanica canalis facialis zu verfolgen ist, in deren oberem Rand sie endet. Unterhalb des Zusammentrittes mit dem unteren Rande des Tegmen tympani beginnt die Crista parotica stärker vorzuspringen; hier ist mit ihrem Vorderrand, und zwar mit

der medialen, gegen die Schneckenkapsel sehenden Fläche desselben das obere Ende des Hyalknorpels homokontinuierlich verschmolzen, welcher dann von hier aus als schlanker rundlicher Knorpelstab nach abwärts läuft. Direkt caudal von diesem Zusammenhange sendet die nun bereits breit gewordene Platte der Crista parotica einen schlanken, stabförmigen Fortsatz nach vorn, den Processus mastoideus. Derselbe legt sich von aussen dicht an das Hyale an und begrenzt mit demselben das enge Foramen stylomastoideum (primitivum). Unten läuft die Crista parotica einerseits in eine flache Leiste an der vorderen Seite der Prominentia utriculoampullaris inferior, unter dem hinteren Rand der Fenestra perilymphatica aus, die mit freiem vorderen Rand in den Recessus jugularis ragt, andererseits hängt sie breit mit dem Processus alaris des Occipitalpfeilers zusammen. An jenen freien Rand setzt sich später der nach hinten auswachsende Processus intraperilymphaticus an.

Durch die geschilderten Fortsätze, die in ihrer Gesamtheit das Dach, die Hinterwand und teilweise auch die Seitenwand eines nach vorn und aussen offenen Raumes bilden, den wir als den primordialen Anteil der Paukenhöhle bezeichnen können, werden im einzelnen einige wichtige Gebiete an der vorderen Fläche der Pars canalicularis, resp. der äusseren Fläche der Pars cochlearis abgegrenzt. Die zwischen Crista facialis und Tegmen tympani gelegene, von letzterem überwölbte Grube ist zur Aufnahme von Hammer und Amboss bestimmt; wir wollen sie, da sich in dieses Gebiet hinein nach van Kampen später der Recessus epitympanicus der Paukenhöhle entwickelt, als Fovea epitympanica bezeichnen; nach hinten zu vertieft sie sich zu der den kurzen Fortsatz des Amboss aufnehmenden Fossa incudis. Die unter der Crista facialis, zwischen ihr und der Fenestra vestibuli verlaufende Furche ist als Sulcus facialis zu bezeichnen;

derselbe beginnt mit der Apertura tympanica canalis facialis und setzt sich nach unten in den seitlich von der Crista parotica gedeckten Raum fort; der oberste Abschnitt des letzteren bis zum Foramen stylomastoideum ist durch den Hyalknorpel auch nach vorne nahezu abgeschlossen. Ein oberer Teil des von der Crista parotica gedeckten Gebietes dient dem M. stapedius zum Ursprung und ist demgemäss als Fossa musculari s minor zu bezeichnen. Der untere Abschnitt der hinter der Crista parotica gelegenen Grube ist besonders tief, weil hier die Knorpelwand medial von der Prominentia semicircularis lateralis zu einer in die Massa angularis eindringenden Fossa subarcuata lateralis eingesunken ist.

In Kürze ist nun noch der Binnenraum der Ohrkapsel zu beschreiben (Fig. 21—25). Deutlich lässt auch dieser einen in der Pars anterior gelegenen vorderen und einen in der Pars posterior enthaltenen hinteren Abschnitt unterscheiden, von denen jener wieder in das Cavum vestibulare und cochleare, dieses in das Cavum utriculoampullare und die Räume für die Bogengänge (inkl. Crus commune) gegliedert ist.

Das Cavum vestibulare erfüllt den ganzen hinteren vestibulären Abschnitt der Schneckenkapsel und nimmt die Öffnungen der Foramina acustica, Fenestra vestibuli und Foramen perilymphaticum auf. An den Rändern dieser Öffnungen sind nun noch verschiedene Besonderheiten zu bemerken. Der hintere Rand des Foramen perilymphaticum ist nach oben gegen den Hohlraum eingebogen und grenzt dadurch das hinter ihm in der Pars posterior der Ohrkapsel gelegene Cavum utriculoampullare inferius nach vorne gegen das Cavum vestibulare ab. Auch der mediale Rand des Foramen perilymphaticum ist nach oben eingekrempelt, dann aber wieder etwas lateralwärts gebogen, so dass er über dem lateralen Teil des Foramen gleichsam ein kleines Dach bildet, unter dem der Saccus perilymphaticus durchtritt (Fig. 23). Schon erwähnt

haben wir die merkwürdige kanalförmige Gestaltung des Foramen acusticum inferius, die dadurch zustande kommt, dass die den oberen Rand des Foramen bildende Bodenplatte des Meatus acusticus internus sich gewissermassen an der den unteren Rand tragenden Partie der Kapselwand vorbeischiebt und eine kleine Strecke weit wie ein Vorhang in den Binnenraum herunterhängt (siehe Voit, 1907, Fig. 2). Indem diese einragende Platte sich auch noch hinter dem Foramen etwas fortsetzt und eine Strecke weit mit dem eingekrempelten Rand der Fenestra cochleae verbindet, schliesst sie einen feinen Kanal ab, der von der hinteren Ecke des Foramen acusticum inferius nach hinten und abwärts in das Cavum utriculoampullare inferius führt und für den zur Ampulle des hinteren Bogenganges ziehenden Nerv bestimmt ist (Fig. 23 u. 24). Auch vorn setzt sich die ins Lumen einragende Bodenplatte des Meatus nach innen fort in das knorpelige Septum spirale (Fig. 22 u. 21), das in vorwärts ziehender Spiraltour von der oberen, dann seitlichen und schliesslich unteren Wand mit allmählich abnehmender Höhe in den Hohlraum der Pars cochlearis einragt und so zuerst das Cavum vestibulare, dann den Raum der ersten Schneckenwindung gegen den noch einheitlichen Raum der zweiten Schneckenwindung abgrenzt.

Der zwischen oberem und unterem Foramen acusticum gelegenen Wandstrecke liegt der Sacculus, der gegenüberliegenden, zwischen Fenestra vestibuli und Fenestra cochleae befindlichen der vestibuläre Teil des Ductus cochlearis dicht an; nach vorn setzt sich dann der Schneckengang unterhalb des Septum spirale in den vorderen Teil der Pars cochlearis fort. Ein kontinuierlicher bindegewebiger Zug, der von der Gegend des Foramen acusticum inferius zum Ductus cochlearis verläuft und die Ausbreitung der Fasern des N. cochlearis, sowie das Ganglion spirale enthält (Fig. 23), trennt eine obere und untere Abteilung des Cavum vestibulare voneinander, in welchen

nur lockeres Bindegewebe sich findet, dessen Lückensysteme eben im Begriffe stehen, zu grösseren Hohlräumen zusammenzufliessen und so das obere Cavum perilymphaticum vestibulare (Scala vestibuli) und das untere Cavum perilymphaticum tympanicum (Scala tympani) zu bilden; das letztere ist es, das sich im lateralen Gebiet des Foramen perilymphaticum durch die Membrana tymp. sec. abgrenzt und sich in den durch die mediale Abteilung des Foramen perilymphaticum austretenden Saccus perilymphaticus fortsetzt (Fig. 23), während natürlich nur das erstere in Beziehung zur Fenestra vestibuli tritt. Nach vorne zu lässt sich die Scala vestibuli erst über der ersten halben Windung des Ductus cochlearis verfolgen, die Scala tympani unter dem Ductus noch weniger weit.

Der Hauptraum des in der Pars posterior der Ohrkapsel enthaltenen Hohlraumsystems wird durch das natürlich mit dem Cavum vestibulare zusammenhängende, mehr in dorsoventraler Richtung ausgedehnte Cavum utriculoampullare gebildet. Dasselbe besteht aus einer grösseren dorsalen Aussackung, Recessus utriculoampullaris superior, die sich in dem die Wurzel der Pars cochlearis überragenden Gebiete befindet und den Recessus utriculi, sowie die Ampullen des vorderen und seitlichen Bogenganges enthält, einem schmäleren Zwischenstück und einer unteren, wie schon erwähnt, durch den aufgekrempelten Hinterrand der Fenestra cochlearis nach vorn abgegrenzten Ausweitung, Recessus utriculoampullaris inferior, welche den unteren Teil des Utriculus und die Ampulle des hinteren Bogenganges birgt und ausserdem sich nach der Seite zu in eine flache Tasche fortsetzt, in der das untere Endstück des seitlichen und das ampulläre Endstück des hinteren Bogenganges gemeinschaftlich enthalten sind (Fig. 25). Von dem oberen Raume gehen die Knorpelkanäle für die ampullären Enden des

vorderen und lateralen Bogenganges, vom unteren ausser den schon erwähnten Kanälen für den hinteren und seitlichen Bogengang auch noch jener für das Crus commune aus. Den Verlauf dieser Kanäle haben wir, da er in dem äusseren Relief der Ohrkapsel deutlich zum Ausdruck kommt, bei der Beschreibung der Aussenfläche derselben schon genügend besprochen. Das ganze von den weit ausladenden Kanälen umschlossene Gebiet ist von einer dicken soliden Knorpelmasse, der Massa angularis, ausgefüllt, an deren Kanten also nun die Kanäle verlaufen (Fig. 25); die Massa angularis wird jedoch von aussen her wieder stark eingeengt durch die unter den drei Bogengängen einsinkenden Fossae subarcuatae. Noch ist zu erwähnen, dass die mediale Wandung des Canalis cruris communis von einem feinen, schräg nach hinten und medial verlaufenden Kanälchen durchbohrt ist, das den Ductus endolymphaticus nach der Schädelhöhle durchlässt (Fig. 25); die Mündung desselben an der cerebralen Fläche, das Foramen endolymphaticum, seine hintere Fortsetzung durch eine Rinne, sowie die durch Anlagerung des Saccus endolymphaticus erzeugte Lücke im hinteren Gebiet des Canalis cruris communis haben wir bereits besprochen.

Der Utriculus und die häutigen Bogengänge sind im vorliegenden Stadium von der Knorpelwand allseits durch einen schmalen, von lockerem Bindegewebe durchzogenen Zwischenraum getrennt; ein zusammenhängender perilymphatischer Hohlraum hat sich hier noch nirgends ausgebildet.

Die über dem dorsalen Rande der Pars canalicularis sich erhebende Lamina parietalis (Fig. 3 u. 5) geht caudal ohne deutliche Grenze sowohl in das Tectum posterius als in den oberen Teil des Occipitalpfeilers über und an dieser Stelle findet sich ein schmaler Zusammenhang mit der Ohrkapsel, dicht lateral von deren hinterer Kuppel; vorn setzt sich die Parietalplatte direkt in die Commissura orbito-

parietalis fort und steht hier auf eine längere Strecke durch die Commissura capsuloparietalis mit dem vordersten Teil (der Prominentia utriculoampullaris superior) der Pars canalicularis, sowie mit dem von hier ausgehenden Tegmen tympani und durch dessen Vermittlung auch mit der Pars cochlearis in Verbindung. Zwischen diesen beiden Zusammenhängen ist ihr unterer Rand von dem durch die Prominentia semicircularis anterior gebildeten oberen Rand der Ohrkapsel durch die hinten schmale, vorn etwas breiter werdende Fissura capsuloparietalis (For. jugul. spurium, Fischer) getrennt. Diese Lücke, die in ihrem hinteren Abschnitt noch besonders dadurch charakterisiert ist, dass der untere Rand der Parietalplatte seitlich über den Dorsalrand der Ohrkapsel etwas übergreift, ist grösstenteils bindegewebig verschlossen (Fig. 25); nur durch den vorderen, erweiterten Teil tritt ein vom Unterrand des Os parietale kommender Venenast nach innen, um in den hier die Ohrkapsel umziehenden Venensinus zu münden. Die Parietalplatte ist während ihres ganzen bogenförmigen, d. h. aus vorne sagittaler in hinten fast frontale Stellung umbiegenden Verlaufes ungefähr senkrecht gestellt; doch ist im vorderen Gebiete (entsprechend der hier unter dem Einfluss des Hemisphärenhirns erfolgten stärkeren Auswölbung des ganzen Schädelraumes) ihr oberer Rand leicht nach aussen, im hinteren Gebiete leicht nach innen resp. vorn umgebogen. Die Grenze zwischen diesen beiden Abschnitten wird durch eine ziemlich scharfe, nahezu horizontal verlaufende, nach innen einspringende Knickungslinie markiert (Fig. 1, 3, 5); diese entspricht dem hinteren Rand des Os parietale, das, wie wir später sehen werden, den vorderen Teil der Parietalplatte von aussen her bedeckt. In dem vom Scheitelbein belegten Gebiete ist der obere Rand der Parietalplatte unregelmässig ausgezackt; es macht den Eindruck, als ob hier schon unter dem Einflusse des Deckknochens die Reduktion des Knorpels im Gange wäre (Fig. 3, 5).

Das Tectum posterius (Fig. 1—4) stellt eine ziemlich schmale, senkrecht stehende Knorpelplatte dar, die eine vordere und hintere Fläche, einen oberen und unteren Rand besitzt. Sie hängt, wie erwähnt, beiderseits mit den Ohrkapseln, mit den Parietalplatten und den Occipitalpfeilern zusammen. Ihr unterer Rand bildet mit dem medialen (dorsalen) Rand des Occipitalpfeilers (im Gebiete der Incisura occipitalis posterior) einen rechten Winkel; ebenso ist ihr oberer gegen den medialen (oberen) Rand der Parietalplatte rechtwinkelig abgesetzt.

Das Tectum posterius ist auf beiden Seiten von perichondralen Knochenplättchen überlagert (Anlage des Supraoccipitale). Ebenso setzt sich vom occipitalen auf den oticalen Teil der Basalplatte die Anlage des Basioccipitale als beiderseitige perichondrale Knochenlamelle fort.

Wir wollen nun noch einige Worte über Nerven und Gefässe der Ohrregion anfügen. Wir haben schon erwähnt, dass die Nervi Glossopharyngeus, Vagus und Accessorius nach ihrem Durchtritt durch das Foramen jugulare zunächst in den flachen, zwischen Ohrkapsel und vorderem Abschnitt der Flügelplatte des Occipitalpfeilers gelegenen Recessus jugularis gelangen und erst dann über den vorderen concaven Rand der Lamina alaris nach unten treten (Fig. 24, 23). Noch im Gebiete des Recessus jugularis liegt das Ganglion jugulare des Vagus, bereits ausserhalb desselben das Ganglion petrosum glossopharyngei und das Ganglion nodosum vagi. Der Vagus entsendet noch im Gebiete des Recessus seinen Ramus auricularis, der sich über Glossopharyngeus und Vena jugularis hinweg medial vom Processus mastoides zum Foramen stylomastoideum wendet, durch das er, caudal vom N. facialis, hindurchtritt. Der N. tympanicus zieht, vom Ganglion petrosum glossopharyngei kommend, vor der Fenestra vestibuli an der Seitenwand der Schneckenkapsel ansteigend, medial am Tensor

tympani vorbei, nach vorn und oben zum Ganglion oticum. Der N. facialis (verbunden mit dem Intermedius) zieht, wie schon erwähnt, zuerst unter der Commissura suprafacialis hindurch auf die obere Fläche des vestibulären Abschnittes der Schneckenkapsel. Hier, im Gebiete der Fovea genicularis, entwickelt er, resp. die Portio intermedia, die, wie sich deutlich verfolgen lässt, sich in halber Spiraltour von der hinteren über die obere allmählich an die vordere Fläche des Facialisstammes begeben hat, das Ganglion geniculi und entsendet nach vorne den N. petrosus superficialis major. Dann tritt der Facialis durch das Foramen faciale externum hindurch und gelangt so, aus der Apertura tympanica canalis facialis austretend, in das Gebiet der späteren Paukenhöhle. Er verläuft nun im Sulcus facialis, also über dem Stapes-Incusgelenk, dann über die laterale Seite des M. stapedius nach hinten und unten und tritt durch das Foramen stylomastoideum nach aussen. Hier gibt er gleich die Chorda tympani ab. Diese wendet sich sofort um den obersten Teil der Hyalspange nach vorn und innen und verläuft (Fig. 22 u. 21) entlang der oberen Kante der epithelialen Paukentasche, unterhalb des Stapes-Incusgelenkes nach vorn, gelangt (Fig. 9) an die mediale Seite des verbreiterten Teiles des Hammerhandgriffes, schlingt sich hier dicht um die Insertionsstelle der Tensorsehne von unten nach vorn herum; dann steigt sie an der medialen Seite des Corpus mallei, dessen senkrechter vorderer Kante folgend, nach oben und gelangt so an die medial-untere Seite des Meckelschen Knorpels; indem sie von der medialen Seite her die knöcherne Anlage des Processus folianus, das noch sehr kleine Goniale durchbohrt, gelangt sie zwischen Goniale und Meckelschen Knorpel und zieht dann entlang der medialen Seite des letzteren nach vorn und abwärts bis zu ihrer Vereinigung mit dem N. lingualis. Der N. petrosus superficialis major läuft von der Fovea genicularis aus über die obere Fläche der Capsula coch-

learis, medial überlagert vom hinteren Teil des grossen Ganglion semilunare trigemini, nach vorn (Fig. 20); an der vorderen Kuppel der Ohrkapsel, lateral von der Commissura alicochlearis, verlässt er erst den Innenraum des Knorpelschädels, indem er sich über die laterale Kante der Commissura alicochlearis auf deren ventrale Seite wendet; hier läuft er medialwärts (Fig. 19), vereinigt sich mit einem von der Carotis interna kommenden sympathischen Faden (Petrosus profundus major) und zieht dann als N. parabasalis (Fig. 18 u. 17) an der Unterseite des Processus alaris, medial vom Processus pterygoideus der Ala temporalis und dorsal vom Os parasphenoideum vorwärts zu dem auf der lateral-oberen Fläche des Os palatinum gelegenen Ganglion sphenopalatinum (Fig. 17 u. 16).

Der N. acusticus lässt die beiden bekannten Abteilungen erkennen, den N. vestibularis und N. cochlearis. Der N. vestibularis ist mit dem grossen, flachen, den Grund des Meatus acusticus internus einnehmenden Ganglion vestibulare versehen; vom oberen Teile desselben geht durch das Foramen acusticum superius ein Ramus superior zu den Cristae acusticae der Ampullen des vorderen und seitlichen Bogenganges, zur Macula acustica des Utriculus, ferner aber auch zum vorderen Teile der Macula acustica des Sacculus (ein Verhalten, das bisher für Säugetiere unbekannt war und auf das ich kürzlich in einer kleinen besonderen Arbeit näher eingegangen bin); vom unteren Teile des Ganglion vestibulare zieht durch das Foramen acusticum inferius ein Ramus saccularis inferior zum hinteren Teile der Macula des Sacculus und ein Ramus ampullaris posterior durch den beschriebenen, von der hinteren Ecke des Foramen acusticum inferius zum Recessus utriculo-ampullaris posterior führenden eigenen Knorpelkanal (Fig. 23 u. 24) zur Ampulle des hinteren Bogenganges. Der N. cochlearis läuft medial neben dem Ganglion vestibulare vorbei, tritt unter demselben durch das Foramen acusticum inferius

ein, strahlt dann fächerförmig innerhalb des schon geschilderten bindegewebigen Septums (zwischen Cavum perilymphaticum cochleare und Cavum perilymphaticum vestibulare) zum Ductus cochlearis aus, kurz vor welchem er das langgestreckte Ganglion spirale entwickelt.

Was den N. trigeminus anlangt, so ist hier einstweilen nur zu erwähnen, dass er dicht vor der Commissura supra-facialis in sein grosses Ganglion Gasseri übergeht; dieses liegt mit seiner hinteren Partie auf dem schmalen Planum supra-cochleare und erstreckt sich dabei nach hinten bis dicht an das Ganglion geniculi (Fig. 21); seine vordere Fortsetzung wird bei der Orbitotemporalregion zu besprechen sein. Ebenso werden wir dort erst auf den N. abducens eingehen.

Von den Arterien der Ohrregion ist nur hervorzuheben, dass die Carotis interna, von zwei sympathischen Nervenstämmchen begleitet, in dem seichten Sulcus caroticus an der Unterfläche und an der vorderen Kuppel der Pars cochlearis ansteigend zum Foramen caroticum verläuft, ferner dass die Arteria stapedia noch als ein ganz kleines, den Stapesring durchziehendes Ästchen vorhanden ist, das nicht mehr mit der Carotis interna, wohl aber nach vorne zu mit dem System der Carotis externa in Verbindung steht.

Ein venöser Blutraum (Sinus sigmoideus) umzieht an der Innenseite die ganze Pars canalicularis der Ohrkapsel. Vom medianen Sinus sagittalis aus an der Innenfläche des Os parietale und der Lamina parietalis herabgestiegen, kommt er zunächst an die Fissura capsuloparietalis zu liegen, durch deren vorderen, erweiterten Teil er ein von aussen eindringendes, aus der Orbitalgegend kommendes Venenstämmchen aufnimmt. Er zieht dann, dicht an der Innenseite der Fissur, also längs des Dorsalrandes der Ohrkapsel, dann um die hintere Kuppel der letzteren nach unten, darauf medial von der Fissura basicapsularis posterior nach vorn, kommt in den medialen

Teil des zwischen Ohrkapsel und Lamina alaris des Occipitalpfeilers gelegenen Recessus supraalaris und tritt schliesslich durch den Recessus jugularis als Vena jugularis interna lateral von den Nerven über den vorderen Rand der Lamina alaris nach unten aus.

An zwei Punkten konnte ich nun in der Ohrregion bei Vergleich der dem Modell zugrunde liegenden Serie mit etwas jüngeren und älteren Stadien wesentliche und interessante Veränderungen konstatieren, auf die wir jetzt noch in Kürze eingehen müssen. Wir werden im zweiten allgemeinen Teile unserer Ausführungen sehen, dass die ganze obere Fläche der Schneckenkapsel, die wir als Fovea genicularis und als Planum supracochleare beschrieben haben, ein erst bei den Säugern mit in den Schädelraum aufgenommenes, bei den Sauriern jedoch ausserhalb der knorpeligen Schädelkapsel gelegenes Gebiet darstellt; die laterale Schädelwand, wie sie bei den Sauriern besteht, würde an der Commissura suprafacialis interna und weiter nach vorn etwa an der medialen Kante des Planum supracochleare anzunehmen sein. Nun ist es ungemein interessant, dass sich bei einem jüngeren Kaninchenembryo (grösste Länge 43 mm) gerade an dieser Stelle Knorpelbildungen nachweisen lassen, die wir daher mit grösster Wahrscheinlichkeit als Reste einer hier noch angelegten primären Seitenwand ansprechen können. Ebensolche sind auch noch in der Orbitotemporalregion vorhanden. Ich habe daher nach der Schnittserie durch den Kopf dieses jüngeren Embryos, die ich als Serie II der dem Hauptmodell zugrunde liegenden Serie I gegenüberstelle, ein die Otical- und Orbitotemporalregion umfassendes Modell angefertigt und gebe eine Abbildung desselben in Fig. 6; auch die Figuren 17—21 sind nach der Serie II gezeichnet. Wir sehen an Fig. 6, dass sich auf der linken Seite die suprafaciale Commissur dorsalwärts in eine nicht sehr hohe, dünne, das Ganglion geniculi und den hintersten Teil

des Ganglion semilunare von der medialen Seite her deckende Knorpelplatte verlängert; auch auf der rechten Seite ist diese Platte, die wir als Restknorpel a bezeichnen wollen, vorhanden, ist aber hier nicht homokontinuierlich, sondern nur durch Bindegewebe mit der Ohrkapsel verbunden. Nach vorn wird die Platte allmählich niedriger und findet ihr Ende kurz vor dem nach der Seite auf die Ohrkapsel tretenden mächtigen Stamm des N. trigeminus. Direkt vor dem Trigeminus aber tritt ein neues Knorpelplättchen, Restknorpel b, auf, das nun auf eine ziemlich lange Strecke der dorsomedialen Seite des Ganglion semilunare anliegt. Es ist beiderseits frei, d. h. mit der Ohrkapsel nicht homokontinuierlich verbunden; sein medial-ventraler Rand ist gegen die stumpfe mediale Kante des Planum supracochleare gerichtet, bleibt aber von derselben noch eine Strecke weit entfernt. Der Restknorpel b erstreckt sich noch bis an das Grenzgebiet der Orbitotemporalregion und wird uns dort wieder beschäftigen. An Fig. 21 kommt der Knorpel a, an Fig. 20 der Knorpel b im Schnitte zur Anschauung. An der Modellserie I sind nur von dem vorderen Restknorpel b noch ganz schwache Andeutungen vorhanden; sie wurden am Modell nicht zur Darstellung gebracht. Auf die theoretische Bedeutung der merkwürdigen Bildungen wird im zweiten Teile der vorliegenden Arbeit ausführlich eingegangen werden.

Stellen die geschilderten Knorpelchen a und b eine Eigentümlichkeit des Primordialcraniums im Stadium der Serie II dar, die an der dem Hauptmodell zugrunde liegenden Serie I nicht mehr vorhanden ist und meines Erachtens als Rest eines primitiven Zustandes aufzufassen ist, so möchte ich nun noch auf eine Veränderung und weitere Ausgestaltung eingehen, die das Knorpelcranium in der Ohrregion späterhin erfährt und die ich auf der Querschnittserie III (durch den Kopf eines 70 mm langen Kaninchenembryos) konstatiere. Hatten wir es

dort mit Resten einer primären, so haben wir es hier mit der Ausgestaltung der secundären knorpeligen Schädelwandung zu tun. Wir hatten oben schon erwähnt, dass in der Serie I im Anschluss an das Tegmen tympani, nach vorne zu längs der lateralen Kante des Planum supracochleare eine vorknorpelige Gewebsplatte sich erstreckt und hatten die Vermutung ausgesprochen, dass es sich hier um eine noch zu erwartende weitere Ausdehnung des Tegmen tympani handle. An den Schnitten der Serie III sehen wir nun diese Vermutung vollauf bestätigt. Wir erkennen (Fig. 26 u. 27), dass das Tegmen tympani sich nach der Seite und längs dieser ganzen Kante nach vorne ausgedehnt hat und zu einer in Verlängerung des Planum supracochleare seitlich fast horizontal vorragenden Platte geworden ist. Dieselbe reicht bis über den Meckelschen Knorpel, kommt bis nahe an den unteren Rand des Parietale und Squamosum und vervollständigt so den Abschluss eines grossen hinteren Teiles der Fenestra sphenoparietalis. Ja auch noch über das Gebiet der Oticalregion hinaus erstreckt sich diese Knorpelplatte nach vorn, indem sie hier als seitliche Verbreiterung der Commissura alicochlearis erscheint; für den über den ursprünglichen Seitenrand dieser Commissur nach unten austretenden Nerv. petrosus superficialis major bleibt bei dem Anschluss des Tegmen tympani an diesen Rand eine kleine Durchtrittsöffnung ausgespart (auch sonst bleiben mehrfach kleine Öffnungen in der Knorpelplatte zum Durchtritt von Gefässen und Nerven (wie des N. tympanicus). Nach vorn wird die Tegmenplatte allmählich schmäler, bleibt weiter vom Ventralrand des Squamosum entfernt und erreicht auch nicht den Hinterrand der Ala temporalis; so bleibt hier noch ein grösserer Teil der Fenestra sphenoparietalis offen, durch dessen mediale Ecke (Incisura ovalis) der dritte Ast des Trigeminus aus dem Schädelraum austritt. In ihrer ganzen Ausdehnung bildet die geschilderte Knorpelplatte die Decke eines neben

der Ohrkapsel gelegenen Gebietes, das später durch Ausweitung des in ihm gelegenen tubotympanalen Sackes und durch seitlichen Abschluss seitens des auswachsenden Os tympanicum zur Paukenhöhle wird; gleichzeitig bildet sie aber einen wesentlichen Teil des Bodens und der Seitenwand des Schädelcavums und wird bereits nahe vom Hemisphärenhirn überlagert.

So ist also ein im Stadium der Serie II lateral von den Resten der primären Seitenwand gelegener Raum nunmehr vollkommen in das definitive Cavum cranii einbezogen und durch eine secundäre, aber grossenteils knorpelige, vom Primordialcranium ausgehende Wand nach aussen hin abgeschlossen worden. Ich bezeichne diesen Raum, obwohl er sich nicht nur über der oberen Fläche der Schneckenkapsel, sondern auch noch über der seitlichen Verlängerung derselben, dem Tegmen tympani erstreckt, der Einfachheit halber als Cavum supracochleare und sehe in demselben ein Analogon zu dem von Gaupp in der Orbitotemporalregion beschriebenen Cavum epiptericum. Näher wird auf diese Verhältnisse im allgemeinen Teile einzugehen sein.

3. Orbitotemporalregion.

Die allgemeine Configuration der Orbitotemporalregion des Kaninchens entspricht vollkommen dem von anderen Säugern bekannten Typus.

Ein unpaarer, medianer Knorpelbalken, die Balkenplatte, Lamina trabecularis, erstreckt sich (Fig. 1, 2, 3, 5) in kontinuierlicher Fortsetzung der Basalplatte, nach vorne allmählich ansteigend, bis zur Regio ethmoidalis, um hier direkt in deren mediane Partie, das Nasenseptum, sich fortzusetzen. Von der vorderen, höher gelegenen Hälfte der Balkenplatte entspringt beiderseits mit zwei das Foramen

opticum umfassenden Wurzeln die Ala orbitalis, die als breite, flach schalenförmig gewölbte Platte nach der Seite auslädt und in bekannter Weise nach vorn durch die Commissura sphenoethmoidalis mit der Nasenkapsel, nach hinten durch die Commissura orbitoparietalis mit der Parietalplatte zusammenhängt. In die zwischen letzterer Commissur und Balkenplatte, zwischen Ohrkapsel und Hinterrand der Ala orbitalis bleibende grosse Lücke, die Fenestra sphenoparietalis, ragt die mit einer aufsteigenden Platte und einem horizontal gestellten Processus pterygoideus (Lamina pterygoidea) versehene Ala temporalis ein, welche nicht nur durch ihre Wurzel, den Processus alaris, mit der Balkenplatte, sondern mittelst einer zweiten Knorpelspange, Commissura alicochlearis, auch mit der vorderen Kuppel der Ohrkapsel in Verbindung steht.

Der hinterste Abschnitt der medianen Balkenplatte, welche, wie gesagt, eine direkte Fortsetzung der Basalplatte bildet und gegen diese nur an der oberen cerebralen Fläche durch eine ganz leichte leistenförmige Erhebung, Crista transversa (Fig. 1, 5, 6), abgegrenzt erscheint, ist oben zu einer flachen Mulde ausgehöhlt, in der die Hypophysis cerebri gelagert ist und die wir demnach als Fossa hypophyseos oder Sella turcica zu bezeichnen haben. Das hinterste Gebiet der Sattelgrube ist von einem sehr zierlichen Dorsum sellae überbrückt; dasselbe besitzt etwa Hantelform und besteht aus zwei mit feiner Spitze aus der Crista transversa sich erhebenden, nach vorn breiter werdenden Pfeilern, die vorn in querer Richtung miteinander verbunden sind. Lateral von den Wurzeln des Dorsum sellae tritt der N. abducens über eine seichte Vertiefung der Crista transversa; eine eigentliche Incisura nervi abducentis, wie sie Fischer bei Affen beschrieben hat, ist nicht vorhanden.

Die Balkenplatte ist im Gebiete der Sella turcica vollkommen einheitlich, von keiner Fenestra hypophyseos durchbrochen. Auf der ventralen Seite lässt ihr hinterer Abschnitt eine leichte mediane Einsenkung und eine entsprechende Vorwulstung der lateralen Partien erkennen (Fig. 2).

An der Seite der Sella turcica strebt, wie erwähnt, die Wurzel der Ala temporalis, der Proc. alaris, in direkt horizontaler Richtung lateralwärts und verbindet sich bald mit der von der Ohrkapsel kommenden Commissura alicochlearis; so wird das verhältnismässig grosse Foramen caroticum umgrenzt, das von der Carotis interna durchzogen, sonst aber von bindegewebigen Massen ausgefüllt ist

Vor dem Abgang des Proc. alaris wird die Balkenplatte etwas schmäler und gewinnt gleichzeitig allmählich an Dicke, indem ihre obere Fläche sich zu einem querverlaufenden Wulst aufwölbt (Fig. 3), von dessen Seite die hintere Wurzel des Orbitalflügels entspringt. Dann wird sie zunächst wieder dünner, niedriger, um aber rasch wieder an Höhe zu gewinnen, und zwar im wesentlichen wieder durch steile Erhebung ihrer oberen Fläche, so dass die von dieser nach der Seite zu entspringenden vorderen Wurzeln der Alae orbitalis wieder ein gutes Stück höher gelegen sind als die hinteren. Dabei weist die zwischen den vorderen und hinteren Orbitalflügelwurzeln gelegene Knorpelpartie eine ungemein interessante Configuration auf. Ihre obere Fläche ist beiderseits zu einer lateralwärts mit convexem Rand vorragenden Platte, den Alae hypochiasmaticae, wie wir sie nennen wollen, verbreitert, während ihre mediane Partie eine unter dieser Platte allmählich mehr und mehr kielartig vorspringende ziemlich dicke Leiste darstellt, die dann, bei nahezu horizontal verlaufendem unteren Rand eben durch jene Erhebung der oberen Fläche nach vorn zu rasch an Höhe gewinnt, zu einer median gestellten Platte wird. Wir haben es also hier deutlich mit einem noch unter dem

Boden des orbitalen Teiles der Schädelkapsel ventral vorspringenden Septum interorbitale zu tun, wie es in ganz ähnlicher Weise bei den Sauriern vorliegt. Dasselbe erstreckt sich dann noch vor der vorderen Orbitalflügelwurzel in der einmal gewonnenen Höhe als sagittal gestellte, im allgemeinen ziemlich dünne, an ihrem unteren Rande aber stark verdickte Scheidewand nach vorn und geht vollkommen kontinuierlich in das Nasenseptum über. In diesem vorderen Abschnitt endet das Septum interorbitale auch dorsal mit freiem scharfen Rand und ist also hier auch bei Betrachtung des Primordialschädels von oben her zu erkennen (Fig. 1). Es ist noch zu erwähnen, dass die Alae hypochiasmaticae gegen die zwischen ihnen befindliche, den hinteren Teil des Interorbitalseptums darstellende mediane Partie durch einen kurzen, bindegewebig verschlossenen Spalt (in Fig. 1 mit * bezeichnet) teilweise abgegrenzt erscheinen und dass sie beginnende perichondrale Verknöcherung zeigen.

Da sowohl die hinteren als auch die vorderen Wurzeln der Ala orbitalis von dorsalen Erhebungen der Balkenplatte entspringen, so erscheint das ganze zwischen ihnen gelegene Gebiet der letzteren, samt den seitlich vorragenden Alae hypochiasmaticae, zu einer flachen Grube vertieft, die wir, da in ihr die Sehnervenkreuzung Platz findet, als Fovea hypochiasmatica bezeichnen wollen. Dieselbe geht nach der Seite direkt in die grossen Foramina optica über, die dadurch besonders weit erscheinen, dass die Ala orbitalis zwischen ihren Wurzeln eine ziemlich starke, nach unten und innen concave Ausbuchtung erfährt.

Die Ala orbitalis selbst stellt, wie wir bereits erwähnt haben, eine verhältnismässig sehr grosse, nach der Seite ausladende, flach schalenförmig gewölbte, ungefähr dreieckige Platte dar, die an ihrer äusseren Randpartie nach vorn mit der Nasenkapsel, nach hinten mit der Parietalplatte in Ver-

bindung tritt und so die mit etwa horizontaler Dorsalgrenze von der Ohr- bis zur Nasenregion ziehende Randspange des Knorpelschädels vervollständigt. Ihr hinterer, allmählich in die Commissura orbitoparietalis sich verschmälernder Abschnitt ist bedeutend weiter nach der Seite ausgebuchtet als ihr vorderer, so dass der äussere, obere Rand der Ala orbitalis mit leicht S-förmiger Krümmung vor-medialwärts zieht. Der hintere Rand der Ala orbitalis verläuft von der hinteren Wurzel bis etwa zu der Stelle, wo sich die aufsteigende Platte des Temporalflügels anlegt, rein transversal und bildet in diesem Gebiete die obere Begrenzung der Fissura orbitalis superior. Der vordere Rand des Orbitalflügels zieht eine lange Strecke schräg nach vorn und aussen, parallel neben dem hinteren Rand der Siebplatte der Nasenkapsel und geht schliesslich in die zur Nasenkapsel ziehende Commissura sphenoethmoidalis über; er begrenzt von hinten die lange schmale Fissura orbitonasalis, die, im wesentlichen bindegewebig verschlossen, in ihrem vorderen Gebiete den Nervus und die Arteria ethmoidalis aus der Orbita auf die Siebplatte durchtreten lässt.

Von der Ala temporalis, auf die wir nun zurückkommen müssen, haben wir bereits erwähnt, dass sie mittelst des Processus alaris von der Balkenplatte seitlich von der Sella turcica entspringt und ausserdem durch die Commissura alicochlearis mit der Ohrkapsel in Verbindung steht. Letztere Commissur stellt eine hinten etwas breitere, vorn schmälere, dorsoventral abgeplattete Spange dar, deren obere Fläche eine direkte Fortsetzung des Planum supracochleare der Ohrkapsel bildet. Lateral vom Processus alaris lässt nun die Ala temporalis zwei charakteristische Bildungen erkennen, die wir als Lamina ascendens und als Lamina pterygoidea unterscheiden wollen. Die mehr lateral gelegene Lamina ascendens stellt eine im allgemeinen

flache, in ihren dorsalen Partien aber auffallend dicke, etwa fünfeckige Platte dar, die, nach vorn und aussen ansteigend, mit ihrer oberen Ecke dem Ventralrand der Commissura orbitoparietalis von aussen her sich anlegt, jedoch durch eine bindegewebige Schichte von demselben geschieden bleibt. Sie weist zum grösstenteil weitgehende Verknöcherung auf, indem beiderseits ein perichondraler Belag die schon durchgehends grossblasige Knorpelmasse deckt und nur in den obersten Partien der Platte der Knorpel noch frei zutage tritt. Die mediale, direkt an den Processus alaris sich anschliessende Knorpelpartie jedoch ist stark verdickt und ragt nach unten vor. Diese verdickte Partie, an deren mediale Seite sich, wie wir später sehen werden, das Os parabasale anlegt, und in welcher wir den von anderen Säugern bekannten Processus pterygoideus zu erblicken haben, setzt sich noch eine Strecke weit horizontal nach vorn fort und tritt dann durch eine breite, im Bogen nach der Seite verlaufende Knorpelbrücke mit der Unterfläche der Lamina ascendens nochmals in Verbindung; so entsteht ein breiter Knorpelring oder eine horizontalgestellte, von einer Öffnung durchbohrte kreisförmige Scheibe, die wir Lamina pterygoidea nennen und an der wir einen medialen, lateralen und vorderen Schenkel unterscheiden können. Durch die Öffnung der Lamina pterygoidea tritt die Arteria maxillaris interna von hinten-unten nach vorn-oben hindurch (Fig. 1, 2, 3, 5, 6 u. 17 u. 18). Es handelt sich also um ein nach M. Weber bei manchen Säugern vorkommendes Foramen alisphenoideum. Hervorzuheben ist nun noch, dass der ganze aus Lamina ascendens und Lamina pterygoidea bestehende Knorpelkomplex vom Processus alaris, sowie von der Commissura alicochlearis durch einen von unten einschneidenden bindegewebigen Spalt unvollständig getrennt ist (Fig. 2 und 18). Es kommt darin die von Noordenbos für das Kaninchen nachgewiesene isolierte Anlage jener

lateralen Teile der Ala temporalis noch zum Ausdruck. An manchen Stellen sieht man innerhalb jener Spalte ein eigenes kleines Knorpelstückchen, ein Verhalten, wie es bereits Wincza beim Hund und beim Bär beschrieben hat.

Dadurch, dass die Lamina ascendens der Ala temporalis bis zum Ventralrand der Commissura orbitoparietalis heranreicht, wird die grosse Fenestra sphenoparietalis in einen kleineren vorderen und einen grösseren hinteren Abschnitt getrennt. Ersterer stellt die nahezu frontal gestellte Fissura orbitalis superior dar, durch welche die Augenmuskelnerven, sowie die beiden ersten Trigeminusäste den Schädelraum verlassen; ein eigenes Foramen rotundum für den zweiten Trigeminusast ist nicht vorhanden. Durch den medialen Teil des hinteren Abschnittes der Fenestra sphenoparietalis, speziell durch die zwischen Commissura alicochlearis und Hinterrand der Lamina ascendens alae temporalis befindliche Incisura ovalis tritt der dritte Ast des Trigeminus aus dem Cavum cranii aus (Fig. 6 u. 19).

Ehe wir nun noch etwas näher auf die Nerven und Gefässe der Orbitotemporalregion eingehen, wollen wir unsere Aufmerksamkeit den Verhältnissen zuwenden, welche diese Region bei dem jüngeren Stadium der Serie II aufweist und die an dem in Fig. 6 abgebildeten Modell, sowie an den Schnittfiguren 17—19 zur Anschauung kommen.

Wir hatten in diesem Stadium in der Ohrregion die merkwürdigen, als Reste einer primären Seitenwand anzusehenden Knorpelchen a und b kennen gelernt. Der Knorpel b ragt nun noch bis in die Grenze der Orbitotemporalregion hinein. War sein ventraler Rand in der Ohrregion gegen die mediale Kante des Planum supracochleare gerichtet, so ist er hier, an seinem vorderen Ende durch einen (auf Fig. 19 erkennbaren und mit * bezeichneten) bindegewebigen Strang mit der Wurzel des Seitenpfeilers des Dorsum sellae verbunden. Dieser Strang ist über

den die Crista transversa überschreitenden N. abducens hinweg gespannt. Das Dorsum sellae besteht einstweilen überhaupt nur (Fig. 6) aus den beiden Seitenpfeilern; die im älteren Stadium vorhandene mittlere Verbindung derselben ist noch nicht entwickelt. Wir sehen, wie im theoretischen Teile unserer Arbeit auseinandergesetzt werden soll, auch in jenem bindegewebigen Strang, sowie in der Wurzelspange des Dorsum sellae Reste der ursprünglichen Seitenwand. Als ebensolchen fassen wir eine weitere Knorpelbildung auf, die in Serie I nicht vorhanden, aber in der Serie II zu konstatieren ist: Kurz vor der hinteren Wurzel der Ala orbitalis erhebt sich vom lateralen Rande der Balkenplatte eine kleine, rundliche, lateralwärts leicht concave Knorpellamelle; wir wollen sie als Restknorpel c bezeichnen (Fig. 6 u. Schnittfig. 17); merkwürdigerweise ist dieselbe nur an einer Seite vorhanden; an der anderen Seite fehlt jede Andeutung von ihr.

Zu erwähnen ist hier noch, dass im Stadium der Serie II die Balkenplatte noch von einem kleinen, die Reste des Hypophysenganges durchlassenden Foramen hypophyseos durchbohrt ist (Fig. 6).

Alle die geschilderten knorpeligen Reste der primitiven Seitenwand werden nun noch durch bindegewebige Reste derselben vervollständigt; so verlaufen von den dorsalen Rändern der Knorpel a, b und c dichtere bindegewebige Züge bis zum Unterrand der Commissura orbitoparietalis. Wir werden auf die Beschreibung dieser Bildungen, die teilweise gleichzeitig als Anlage der Dura mater anzusehen sind, sowie auf die Art und Weise, wie die Lage der primitiven Seitenwand in dem Gebiete zwischen Wurzel des Dorsum sellae und Restknorpel c sich feststellen lässt, jedoch erst im zweiten Teile der Arbeit eingehen, da die Identifizierung dieser Bildungen nur auf Grund sorgfältigen Vergleiches mit den Verhältnissen bei Lacerta möglich ist.

Durch die Feststellung der Lage der ursprünglichen, dem Reptilzustande entsprechenden Seitenwand ist uns nun auch in der Orbitotemporalregion die Abgrenzung eines neben dem primären Schädelraum gelegenen sekundären Abschnittes des Cavum cranii ermöglicht. Es wurde die sekundäre Einverleibung dieses Raumes beim Säugetier schon früher von Gaupp nachgewiesen und dieser Forscher bezeichnete den Raum als Cavum epiptericum. Wir wollen nun noch kurz auf die weitere Begrenzung des Cavum epiptericum eingehen. Der Boden desselben wird durch die Ala temporalis gebildet und ich glaube, wie ich im allgemeinen Teile der vorliegenden Arbeit ausführlich begründen werde, annehmen zu dürfen, dass auch der Processus alaris, sowie das Gebiet des Foramen caroticum und die Commissura alicochlearis als Bodenabschnitte des Cavum epiptericum, nicht des primären Schädelraumes zu betrachten sind. Die Lamina ascendens des Temporalflügels bildet einen teilweisen seitlichen Abschluss des Cavum epiptericum; sonst ist dasselbe gegen den Raum der Orbitotemporalgrube im Stadium der Serie I und II nicht weiter abgeschlossen; eine Membrana sphenoobturatoria, wie sie Gaupp bei Echidna beschreibt, ist nicht vorhanden.

Ziehen wir nun wieder die Serie III durch den 70 mm langen Kaninchenembryo zu Rate, so erkennen wir, dass in diesem älteren Stadium ein hinterer Teil des Cavum epiptericum durch den vordersten, seitlich von der Commissura alicochlearis entwickelten Abschnitt des Tegmen tympani nach unten abgeschlossen wird. Die Ränder von Tegmen tympani, Os parietale und Squamosum und Lamina ascendens der Ala temporalis sind schon recht nahe aneinander gerückt, und durch vollständigen Zusammenschluss derselben erfolgt dann wohl unter Aussparung der Durchtrittsstelle des dritten Trigeminusastes der vollständige Abschluss dieses hintersten Teiles der Fenestra sphenoparietalis und damit die definitive äussere Abgrenzung des Cavum epiptericum.

Wir wollen nun den Verlauf der Nerven und Gefässe der Orbitotemporalregion gleich an der Serie II verfolgen, da hier eben die Beziehungen zum primären und sekundären Schädelraum deutlicher als an Serie I in Erscheinung treten.

Wir hatten schon bei der Ohrregion gesehen, dass der N. trigeminus, nachdem er zwischen den beiden Knorpelplatten a und b hindurch — also in das Cavum supracochleare eingetreten ist, auf der Schneckenkapsel in sein Ganglion semilunare übergeht; dieses erstreckt sich (Fig. 6) über dem Planum supracochleare nach vorn, bedeckt weiterhin, jetzt im Cavum epiptericum gelegen, die Commissura alicochlearis, überlagert fast das ganze Foramen caroticum, dann noch den Processus alaris und findet erst kurz vor der Fissura orbitalis superior sein Ende, um hier dorsal den Ramus ophthalmicus, ventral den Ramus maxillaris in die Fissura orbitalis superior abzugeben. Der dritte Trigeminusast, Ramus mandibularis, tritt, wie schon erwähnt, hinter der Ala temporalis, durch die Incisura ovalis, nach unten.

Der N. abducens tritt (Fig. 6) seitlich von der Wurzel des Dorsum sellae über eine seichte Furche der Crista transversa und dringt sofort unter dem oben erwähnten, vom Unterrand des Knorpel b zur Wurzel des Dorsum sellae ziehenden Bindegewebsstrang (Fig. 19), in das Cavum epiptericum ein, verläuft hier medial vom Ganglion semilunare nach vorn über den Proc. alaris weg in die Fissura orbitalis superior.

Die Nervi trochlearis und oculomotorius treten erst weiter vorn durch die Dura in das Cavum epiptericum ein und laufen, jener lateral, dieser medial über dem Ganglion semilunare nach vorn bis zum Eintritt in die Fissura orbitalis superior.

Der N. opticus, dessen Kreuzung über der Fovea hypochiasmatica gelegen ist, tritt durch das Foramen opticum aus dem Schädelraum. Merkwürdigerweise treten ventral vom

N. opticus die Augenmuskeln durch das Foramen opticum ziemlich weit in den Schädelraum ein, da sie ziemlich weit innen an der Lamina hypochiasmatica entspringen (Fig. 16).

Den Verlauf des N. petrosus superficialis major, der ja auch für die Regio orbitotemporalis in Betracht kommt, haben wir bereits früher besprochen.

Was nun die Arteria carotis interna anlangt, so tritt dieselbe (Fig. 6), nachdem sie an der Ventralseite der vorderen Kuppel der Ohrkapsel im Sulcus caroticus emporgestiegen, durch das grosse Foramen caroticum nach oben und kommt damit, wie es mir scheint, zunächst in das Cavum epiptericum zu liegen. Sie befindet sich hier zuerst lateral vom N. abducens (Fig. 19), tritt dann in ihrem Verlauf nach vorn über den Processus alaris allmählich unter diesem Nerven hindurch auf seine mediale Seite (Fig. 19, 18). In dieser Strecke ist freilich die Entscheidung nicht leicht zu treffen, ob sie im primären Schädelraum oder im Cavum epiptericum verläuft, da hier die Grenze zwischen beiden Räumen nur ziemlich schwierig festzustellen ist. Um so deutlicher ist dann weiter vorn ihre Lage im Cavum epiptericum zu erkennen, da sie lateral von der als Rest der primären Seitenwand zu betrachtenden Knorpelspange c bleibt und erst um deren vorderen Rand sich medialwärts wendet; damit tritt sie nun in das primäre Schädelcavum ein, um sich nach Abgabe der Arteria ophthalmica zum Gehirn zu begeben. Wir werden auf die Bedeutung dieses Verlaufes der Carotis für die Vergleichung derselben mit der Carotis niederer Vertebraten im allgemeinen Teile der Arbeit näher eingehen.

Dass die Arteria maxillaris interna bei ihrem Wege von hinten-unten nach vorn-oben das die Lamina pterygoidea durchbohrende Foramen alisphenoideum passiert, haben wir bereits hervorgehoben.

4. Regio ethmoidalis.

Cranial schliesst sich an die Orbitotemporalregion unter winkeliger Knickung der Längsachse nach vorn und unten die langgestreckte, doppelt-birnförmige Nasenkapsel an, die in bekannter Weise zwei durch ein medianes Septum getrennte Räume umschliesst. Sie ist im ganzen nur an drei Stellen mit dem übrigen Knorpelcranium verbunden; einmal bildet das Nasenseptum die kontinuierliche Fortsetzung des Septum interorbitale, das wir soeben als vordersten basalen Teil der Regio orbitotemporalis kennen gelernt haben; dann treten die lateral-vorderen Ecken der jederseitigen Ala orbitalis vermittelst der Commissura sphenoethmoidalis mit dem Dach der Nasenkapsel seitlich von der Lamina cribrosa in Verbindung; die ganze Hinterwand der Nasenkapsel ist jedoch frei und durch die Fissura orbitonasalis vom Vorderrand der Ala orbitalis getrennt (Fig. 1 u. 3). Nur der hintere Teil der Nasenkapsel dient mit zur Umgrenzung der Schädelhöhle, indem sein Dach einen Bodenabschnitt des vordersten Teiles derselben bildet; es ist also dieser Abschnitt als subcerebraler von dem vorderen präcerebralen zu unterscheiden.

Die Bezeichnung der Nasenkapsel als doppelt-birnförmiges Gebilde ist dadurch gerechtfertigt, dass sie im ganzen mittleren Drittel ihrer Länge stark nach der Seite zu verbreitert ist, während sie sich nach vorne und namentlich nach hinten zu stark verjüngt. An der im ganzen recht vollständigen Nasenkapsel können jederseits folgende Öffnungen unterschieden werden: Die in grosser Anzahl den hinteren Abschnitt des Daches, die Lamina cribrosa, durchbohrenden Foramina cribrosa (Fig. 1, 13 u. 14); eine im vorderen Teil an der Grenze zwischen Seitenwand und Decke bestehende Fenestra superior (Fig. 1, 3, 4, 10); die im Boden befindliche, langgestreckte und kompliziert geformte Fenestra basalis (Fig. 2), die an der vorderen Spitze gelegene Fenestra oder

wohl besser Incisura narina (Fig. 2, 3, 4), welche keine untere Umgrenzung besitzt, sondern kontinuierlich mit der langen Spalte zusammenhängt, die in der ganzen Länge der Nasenkapsel zwischen Septum und Cartilago paraseptalis besteht und wohl als Fissura paraseptalis zu bezeichnen ist (Fig. 2); schliesslich das im hinteren Deckenabschnitt kurz vor der Lamina cribrosa gelegene kleine Foramen epiphaniale (Fig. 1) für den Durchtritt des Ramus lateralis nervi ethmoidalis.

Wir können an der Nasenkapsel ausser dem Septum nasi eine Decke (Tectum nasi), eine Seitenwand (Paries nasi), als Abschnitte des Bodens eine Lamina transversalis anterior und posterior, sowie eine Cartilago paraseptalis, ferner als Rest einer Vorderwand eine kleine Cartilago cupularis, schliesslich eine sackförmig nach hinten ausgebuchtete Hinterwand (Planum antorbitale oder vielleicht besser Cupula posterior) unterscheiden.

Das Septum nasi stellt eine ziemlich dünne median gestellte Knorpelplatte dar, die, wie erwähnt, eine kontinuierliche Fortsetzung des Septum interorbitale bildet. Es besitzt demnach schon am hinteren Ende der Nasenkapsel eine gewisse Höhe, die zunächst im Gebiete des subcerebralen Abschnittes noch zunimmt, sich dann rasch wieder etwas vermindert, um nun schliesslich bis nach vorne ziemlich gleichzubleiben. Es ist dieser Wechsel in der Höhenausdehnung dadurch bedingt, dass einerseits der untere Septumrand in fast gerader, nur leicht nach oben concaver Linie nach vorn und unten verläuft, während andererseits der obere Rand zunächst bis zur vorderen Grenze der Lamina cribrosa ansteigt und erst von hier aus nach vorne wieder gleichmässig abfällt. Der dorsale Septumrand ist im hinteren Drittel der Nasenkapsel zwischen den beiderseitigen Laminae cribrosae gelegen und

hier teilweise mit den Spangen derselben verbunden; zwischen den Anheftungsstellen je zweier solcher Spangen endet er frei; am vorderen Ende der Lamina cribrosa ragt er mit einer leichten Verdickung in das Schädelcavum ein und bildet so eine kleine Crista galli (Fig. 1). Im ganzen vor der Crista galli gelegenen Abschnitt geht der dorsale Septumrand kontinuierlich beiderseits in das Tectum nasi über; der Übergang erfolgt unter leichter dorsaler Aufwölbung, so dass eine deutliche mediane Furche in dem Dach der Nasenkapsel ausgeprägt ist. Der ventrale Septumrand ist namentlich im hintersten Gebiete, soweit sich die Lamina transversalis posterior seitlich neben ihm anlegt, leicht kolbig verdickt; er ist in ganzer Ausdehnung frei, d. h. es ist nirgends der Boden der Nasenkapsel mit ihm homokontinuierlich verbunden. Zwar legt sich ihm vorn die Cartilago paraseptalis, hinten die Lamina transversalis posterior fast bis zur Berührung an, doch bleiben diese Gebilde immer noch durch schmale bindegewebige Partien vom knorpeligen Septum getrennt (Schnittfig. 2 u. 11—14). Vorn endet das Septum mit vollkommen freiem scharfen Vorderrand, der geradlinig von hinten-unten nach vorn-oben ansteigt (Fig. 3 u. 4).

Am Tectum nasi ist sehr deutlich der hintere, subcerebrale von dem vorderen, präcerebralen Anteil zu unterscheiden, von welchen ersterer beinahe horizontal liegt, resp. ein wenig nach vorne hin ansteigt, letzterer in gleichmässiger Linie nach vorn abfällt.

Fast der ganze subcerebrale Abschnitt des Nasendaches wird von der durch den Dorsalrand des Septum nasi halbierten Lamina cribrosa eingenommen (Fig. 1); hinter derselben erscheint nur noch der dorsale Teil der allseits geschlossenen hinteren Nasenkapsel (Cupula posterior) als hinterster Anteil des Tectum nasi. Die jederseitige Lamina cribrosa besitzt ganz im ungefähren die Form eines recht-

winkeligen Dreieckes, dessen kürzere Kathete vorn, dessen Hypotenuse lateral-hinten gelegen ist. Nach vorn ist die Lamina cribrosa deutlich dadurch abgegrenzt, dass ihr vorderer Rand etwas tiefer liegt als der Hinterrand des präcerebralen Dachabschnittes, so dass eine kleine Erhöhung an der Grenze beider Abschnitte stattfindet; dieser erhöhte Rand läuft von der Crista galli aus vor der Lamina cribrosa mit leichter hinterer Konkavität lateralwärts und setzt sich seitlich von der Lamina cribrosa in die Commissura sphenoethmoidalis fort. Hinter dieser Commissur erfolgt längs dem lateral-hinteren Rand der Lamina cribrosa ein nahezu rechtwinkeliger Umschlag des Daches in die Seitenwand der Nasenkapsel; dieser Rand bildet die vordere Begrenzung der langen, spaltförmigen Fissura orbitonasalis und ist durch letztere vom Vorderrand der Ala orbitalis getrennt. Eine leichte Einknickung unterbricht seine Linie; sie entspricht dem oberen Ende einer über die lateral-hintere Seitenwandfläche verlaufenden seichten Furche, Sulcus lateralis posterior, welche die hintere Grenze des seitlich stark ausgebuchteten mittleren Abschnittes der Nasenkapsel markiert. Die Foramina cribrosa sind deutlich in eine lateral-vordere und eine medial-hintere Gruppe angeordnet, die durch eine von jener Einknickungsstelle des Hinterrandes ausgehende Knorpelleiste, Crista intercribrosa, getrennt sind; die medial hintere Gruppe der Foramina mündet im wesentlichen in den hinteren Hauptraum (Recessus posterior), die lateral-vordere in den Recessus lateralis der Nasenkapselhöhle. Durch das vorderste der in der lateralen Gruppe gelegenen Foramina läuft auch der N. ethmoidalis in die Nasenhöhle; es ist also diese Öffnung als Foramen cribroethmoidale zu bezeichnen.

Das Dach des präcerebralen Nasenabschnittes senkt sich (Fig. 1) vom Vorderrand der Lamina cribrosa an ziemlich gleichmässig nach vorn; es ist kontinuierlich mit

dem Dorsalrand des Septum verbunden, derart, dass, wie erwähnt, eine deutliche mediane Längsrinne gebildet wird. Es ist, entsprechend der Konfiguration der ganzen Nasenkapsel hinten, d. h. im Gebiete der starken seitlichen Verbreiterung der Nasenkapsel, weiter lateralwärts ausgedehnt und biegt hier gleichzeitig viel allmählicher in die Seitenwand um als vorn. Seinen hinteren, die Lamina cribrosa begrenzenden Rand, sowie den Zusammenhang desselben mit der Commissura sphenoethmoidalis haben wir bereits besprochen. An der vorderen Spitze der Nasenkapsel biegt das Dach jederseits in die Cartilago cupularis um, die als kleines dreieckiges Knorpelplättchen mit freier ventraler Spitze herabhängt (Fig. 2, 3, 4). Kurz vor dem Foramen cribroethmoidale wird das Tectum nasi von dem kleinen Foramen epiphaniale durchbohrt (Fig. 1), das dem Durchtritt des Ramus lateralis nervi ethmoidalis dient; von demselben aus läuft eine seichte Furche über das Nasendach nach vorn gegen das obere Ende des tiefen in der Seitenwand befindlichen Sulcus lateralis anterior; die Furche entspricht einer im Innern vorragenden, den Recessus lateralis gegen die medialen Abschnitte des Nasenkapselraumes abgrenzenden Leiste (oberer Schenkel der Crista semicircularis).

Die Seitenwand der Nasenkapsel, Paries nasi, lässt drei annähernd gleich lange, voreinander gelegene Abschnitte unterscheiden; das mittlere Drittel ist etwa halbkugelig weit nach der Seite ausgebaucht und durch eine seichte Furche, Sulcus lateralis posterior, gegen das hintere, durch eine tiefe Einknickung, Sulcus lateralis anterior, gegen das vordere Drittel abgegrenzt (Fig. 3).

Im caudalen, kürzesten Abschnitt ist die Seitenwand verhältnismässig einfach gebaut, läuft im hintersten Gebiete von der Dorsalkante der Cupula posterior, weiter vorn vom lateralhinteren Rand der Lamina cribrosa aus unter nur geringer seitlicher Vorwölbung annähernd senkrecht nach abwärts und biegt

an ihrem unteren Rand unter ziemlich scharfer winkeliger Knickung nach innen und oben um, um auf diese Weise ganz hinten in die mediale Wand der Cupula posterior, weiter vorn in die Lamina transversalis posterior überzugehen. Die Grenzfurche zwischen hinterem und mittlerem Seitenwandabschnitt, der Sulcus lateralis posterior, macht sich am Hinterrand der Lamina cribrosa als jene Einkerbung geltend, von welcher aus nach vorn sich die Knorpelleiste zwischen den zwei Gruppen der Foramina cribrosa, die Crista intercribrosa, erstreckt. Im Innern der Nasenkapsel entspricht dem Sulcus lat. posterior und der Crista intercribrosa die Insertionslinie des den Recessus lateralis vom medialen Nasenkapselraum scheidenden Ethmoturbinale I.

Die seitliche Ausladung des mittleren Drittels der Nasenkapsel ist so stark, dass die Seitenwand des vorderen Abschnittes dieses Gebietes nach vorn, die des hinteren Abschnittes desselben nach hinten sieht. Dieser letztere nach hinten gerichtete Abschnitt der Seitenwand beginnt oben mit dem die lateral-vordere Gruppe der Foramina cribrosa von hinten her begrenzenden Rand; die nach vorn darauffolgende Partie der Seitenwand geht oben direkt in die laterale Seite der Commissura sphenoethmoidalis über, weiter nach vorn erfolgt eine mehr allmähliche Überleitung in den vor der Lamina cribrosa gelegenen Abschnitt des Tectum nasi. Ausser der allgemeinen, annähernd halbkugeligen Vorwölbung sind an der Seitenwand dieses mittleren Drittels der Nasenkapsel noch eine Reihe buckelförmiger Vorragungen zu bemerken, die im wesentlichen den einzelnen Ausbuchtungen des Recessus lateralis des Innenraumes entsprechen, eine obere dem Recessus lateralis superior (Recessus frontalis), eine hinten unten gelegene dem Recessus lateralis posterior (Recessus maxillaris), eine vordere dem Recessus lateralis anterior; wir können sie als Prominentia superior, inferior und anterior bezeichnen. Der untere Rand

auch dieses Abschnittes der Seitenwand ist direkt nach innen und oben umgekrempelt und geht im hinteren Gebiete zum Teil noch in die Lamina transversalis posterior über (Fig. 14), weiter vorn endet er nach der Umbiegung frei (im Gebiete des Recessus glandularis [Fig. 13]).

Am kompliziertesten gestaltet ist das vordere Drittel der Seitenwand, das, wie schon erwähnt, durch den tiefen Sulcus lateralis anterior vom mittleren Drittel geschieden ist. Diese Furche setzt sich (Fig. 3) an ihrem oberen Ende noch eine Strecke weit nach vorne fort und markiert hier die Grenze zwischen Decke und Seitenwand, am unteren Ende läuft sie in ein flaches dreieckiges Feld aus, das durch eine bis zum Unterrand reichende, nahezu senkrecht stehende Platte, die Lamina infraconchalis gebildet wird (Fig. 12). Der vor dem mittleren Teile des Sulcus lateralis anterior gelegene Wandabschnitt ist als kräftiger Wulst nach der Seite vorgebuchtet; er entspricht der im Inneren oberhalb des Maxilloturbinale gelegenen Ausbuchtung des Nasensackes, dem Sulcus supraconchalis oder dem „Saktergesimse“ (Fleischmann) und kann demnach vielleicht als Prominentia supraconchalis oder Sakterwulst bezeichnet werden. Am vorderen Ende dieses Wulstes besteht eine ziemlich grosse, etwa bohnenförmige Öffnung, die wir Fenestra superior nasi benennen wollen; dieselbe ist bindegewebig verschlossen und von aussen her grossenteils vom Os nasale bedeckt; innen zieht dicht an ihr vorbei der Ausführungsgang der lateralen Nasendrüse (Fig. 1, 3, 4 u. 10). Vor der Fenestra superior folgt nur noch (Fig. 3) eine ziemlich schmale Knorpelbrücke, die vorn mit freiem Rande endet und so die Incisura narina von hinten her begrenzt. Direkt unterhalb der Fenestra superior geht der Unterrand der Seitenwand in die schmale und fast senkrecht absteigende Lamina transversalis anterior über. Im übrigen wird der Unterrand dieses Gebietes von der Lamina

infraconchalis gebildet, deren Namen sich dadurch rechtfertigt, dass sie von dem nach innen eingekrempelten Maxilloturbinale wie ein lappenförmiger Anhang herunterhängt. Wir hatten gesehen, dass an der Grenze des mittleren und vorderen Drittels der Nasenkapsel der Unterrand der Seitenwand (im Gebiete des Recessus glandularis) direkt nach innen-oben eingebogen ist; weiter nach vorn bleibt dann die Einkrempelung nicht am Unterrand lokalisiert, sondern ihre Wurzel erhebt sich an der Innenfläche der Seitenwand höher hinauf (Fig. 8). So ist ventral von ihr die Seitenwand noch fortgesetzt, eben als Lamina infraconchalis. Der ventrale Rand der letzteren setzt zunächst die Richtung des hinteren Teiles des Unterrandes der Seitenwand fort, biegt dann aber plötzlich scharf nach oben ab und verläuft vor-aufwärts und gleichzeitig etwas nach innen (entsprechend der hier vorn erfolgenden Verschmälerung der Nasenkapsel), um kurz hinter der Lamina transversalis anterior den Unterrand der Prominentia supraconchalis und damit gleichzeitig die Basis der Muscheleinwölbung zu treffen, die dann auf eine ganz kurze Strecke wieder als direkter Umschlag des ventralen Randes der Seitenwand erscheint (Fig. 8). Durch die plötzliche Aufbiegung des unteren Randes der Paries nasi hinter der Lamina transversalis anterior entsteht eine tiefe Incisura posttransversalis (Fig. 3), in welcher am Knorpelmodell der vorderste Teil der Cartilago paraseptalis, sowie ein Teil des Septums sichtbar werden; an den Schnitten erkennt man, dass hier ein grösserer Abschnitt des häutigen Nasensackes, aus welchem der Ductus nasopalatinus und das Jakobsonsche Organ ihren Ursprung nehmen, nach aussen hin von Knorpel ungedeckt bleibt.

Vor dieser Incisur folgt die Lamina transversalis anterior (Fig. 2, 3, 8), die als eine schmale, dünne Knorpelplatte fast senkrecht nach abwärts und nur wenig nach innen verläuft und so ebensogut als Stück der Seitenwand wie als

Teil des Bodens der Nasenkapsel betrachtet werden kann; ihr vorderer Rand bildet die caudale Begrenzung des hinteren Abschnittes der Incisura narina. Diese letztere entspricht der Fenestra narina anderer Säuger, ist aber nicht vollständig nach unten abgeschlossen, sondern setzt sich kontinuierlich in die zwischen Septum und Cartilago paraseptalis nach hinten ziehende Lücke fort. Sie öffnet sich ausserdem im wesentlichen vor-lateralwärts, da die septale Wand weiter cranialwärts reicht als die laterale und ein vorderer Abschluss fehlt. Ihre dorsale Begrenzung wird durch die kleine Cartilago cupularis gebildet, ihre dorso-caudale durch den Vorderrand der vor der Fenestra superior gelegenen Seitenwandpartie, dann den gleich nachher zu besprechenden Processus alaris, und schliesslich durch den Vorderrand der Lamina transversalis anterior. Der freie Rand der vor der Lamina transversalis gelegenen Seitenwandpartie ist etwas nach innen eingekrempelt und bildet so an der Innenfläche eine muschelähnliche Einragung, das Atrioturbinale (Fig. 8).

Der Processus alaris superior ragt als kleiner zapfenförmiger Fortsatz von oben in das Gebiet der Incisura narina und trennt dasselbe in einen vorderen und hinteren Abschnitt. Nur der vordere ist für die Apertura nasalis externa bestimmt, d. h. durch ihn wendet sich der Schleimhautsack der Nase nach der Seite, um in die äussere Haut überzugehen. Durch die hinter dem Processus alaris superior, zwischen ihm und dem Vorderrand der Lamina transversalis anterior bleibende schmale Lücke tritt der Ductus nasolacrimalis ins Innere der Nasenkapsel ein.

Der Boden der Nasenkapsel (Solum nasi) ist recht unvollständig und besteht aus der Lamina transversalis anterior (nur in gewissem Sinne) und posterior, sowie der Cartilago paraseptalis. Der grösste Teil des Bodens der Nasenkapsel wird von der grossen Fenestra basalis einge-

nommen. Ausserdem erstreckt sich in ganzer Länge neben dem Septum, vorn zwischen Septum und Cartilago paraseptalis, hinten zwischen Septum und medialem Rand der Lamina transversalis posterior eine ganz schmale Spalte, die Fissura paraseptalis, die jedoch grösstenteils nach unten dadurch abgeschlossen ist, dass sich die beiderseitigen Cartilagines paraseptales bis zur Berührung aneinanderlegen; wir können daher in der Ansicht von unten nur den hinteren Teil der Fissura paraseptalis erkennen (Fig. 2); im Schnitt ergibt sich, dass die beiderseitigen Paraseptalknorpel nicht verschmolzen, sondern durch dünne bindegewebige Züge getrennt sind (Fig. 11—13).

Die Lamina transversalis posterior (= Lamina terminalis) bildet den Boden fast des ganzen subcerebralen Abschnittes der Nasenhöhle. Im hintersten Gebiet der Nasenkapsel, der allseitig geschlossenen Cupula posterior, besteht, wie schon erwähnt, nur eine ziemlich schmale ventrale Kante, längs deren die Seitenwand in die frei neben dem Septum liegende mediale Wand übergeht; weiter vorn verbreitert sich, je mehr der untere Rand der Seitenwand lateral rückt, diese Kante allmählich zu einer queren Fläche. Dieselbe liegt jedoch nicht im Niveau des unteren Randes der Seitenwand, sondern höher als dieser; es muss also zunächst eine Aufbiegung des Knorpels nach oben-innen stattfinden, dann erst erstreckt sich die Bodenplatte horizontal nach innen bis zum Septum (Fig. 14). Hervorgerufen wird diese Erhöhung des Bodens durch den unter der Lamina transversalis durchziehenden Ductus nasopharyngeus. Mit dem Septum vereinigt sich die Lamina transversalis posterior nicht homokontinuierlich, sondern endet neben ihm mit freiem Rand; letzterer zieht sich im hinteren, an die Cupula posterior sich anschliessenden Abschnitt zugeschärft eine Strecke weit neben dem Septum in die Höhe und legt sich an die kolbenförmige Verdickung desselben an; weiter

vorn bleibt er weiter vom Septum nasi entfernt und hier schiebt sich zwischen beide allmählich der aufsteigende Fortsatz des Vomer ein (Fig. 14); in diesem Gebiet erscheint der mediale Rand der Lamina transversalis sogar etwas nach unten abgebogen und bildet so eine nach unten leicht vorspringende Leiste, die sich dicht in eine Rinne der seitlichen Platte des Vomer anlegt. Nach vorn setzt sich diese mediale Leiste über den freien vorderen Rand der Lamina transversalis posterior fort; sie bleibt, allmählich schwächer werdend, der Seitenplatte des Vomer eng angeschmiegt und geht durch ein ganz schmales Verbindungsstück kontinuierlich in die Cartilago paraseptalis über. Der freie vordere Rand der Lamina transversalis posterior verläuft nicht quer, sondern zieht sich nach vorn und oben in eine Ecke aus, die sich direkt in den vorderen Rand des in den Binnenraum einspringenden ersten Ethmoturbinalwulstes fortsetzt (Fig. 2).

Die Lamina transversalis anterior zieht als schmales Knorpelband fast senkrecht nach abwärts und kann daher, wie gesagt, eher als ein Bestandteil der Seitenwand, denn als solcher des Bodens der Nasenkapsel betrachtet werden. Auch sie reicht nicht bis zum Septum, sondern geht nur in die Cartilago paraseptalis über; der Übergang erfolgt unter Umbiegung nach hinten in den Boden der Cartilago paraseptalis (Fig. 2 u. 3).

Die Cartilago paraseptalis stellt im grössten Teile ihres Verlaufes eine Knorpelrinne dar, die aus zwei unten ineinander übergehenden Platten besteht. Die mediale Platte ragt höher nach oben als die laterale, so dass die Rinne nach oben und aussen offen ist. Die medialen Platten der beiderseitigen Paraseptalknorpel kommen sich bis zur Berührung nahe, nach oben und unten von der Berührungsstelle weichen sie dann auseinander (Fig. 12); oben kommen sie bis in die Höhe des unteren Randes des Nasenseptums, der auf

diese Weise von ihnen umfasst wird; im hinteren Abschnitt schiebt sich zwischen sie und das Nasenseptum der aufsteigende Fortsatz des Vomer ein (Fig. 13). Nach hinten erstreckt sich die mediale Platte der Cartilago paraseptalis weiter als die laterale und geht schliesslich mit ihrem oberen Teil in ein schmales, neben der aufsteigenden Platte des Vomer gelegenes Knorpelstück über, das die vorhin schon erwähnte Verbindung zur Lamina transversalis posterior darstellt.

Auch nach vorn ragt die mediale Platte weiter als die laterale, so dass ein von der Seite zugänglicher Eingang in die Rinne der Cartilago paraseptalis entsteht, durch welchen eben das Jakobsonsche Organ mit ganz dünnem Halse eindringt; direkt hinter dieser Eingangsöffnung ist die Rinne auf eine ganz kurze Strecke zum Rohr geschlossen, also der Eingang ringförmig umschlossen (Fig. 3). Vor der Eingangsöffnung hängt der Boden der Cartilago paraseptalis mit der Lamina transversalis anterior zusammen (Fig. 11).

Betrachten wir schliesslich noch die Innenfläche der Seitenwand der Nasenkapsel, wie wir sie auf Fig. 8 erkennen, welche die eine Hälfte der Nasenkapsel nach Entfernung des Septums in der Ansicht von innen her zeigt. Ein überaus komplizierter, formenreicher Aufbau tritt uns hier entgegen, hervorgerufen durch eine Anzahl von der Wandung ins Lumen einragender Vorsprünge, Muschelbildungen, und zwischen diesen bestehender Rinnen und Ausbuchtungen der Seitenwand. Noch deutlicher wie an der Aussenfläche markiert sich hier die starke seitliche Auswölbung des mittleren Drittels, da die ihr entsprechende Ausbuchtung des Hohlraumes durch Knorpelvorsprünge sowohl gegen die vorderen als gegen die hinteren Partien des Binnenraumes scharf abgegrenzt erscheint. So können wir hier innen deutlich drei vor einander gelegene Abschnitte der Nasenseitenwand und damit des Nasenkapselraumes unterscheiden: eine hintere, durch die Anwesenheit

der Ethmoturbinalia charakterisierte Pars posterior s. ethmoturbinalis, eine vordere, das Maxillo- und Nasoturbinale tragende Pars anterior s. maxillonasoturbinalis, und den zwischen beiden nach der Seite vorgebuchteten und durch eine halbmondförmige Spalte zugänglichen Recessus lateralis. Sowohl die Pars ethmoturbinalis als der Recessus lateralis sind, da ihr Dach von der Lamina cribrosa gebildet wird, dem subcerebralen, nur die Pars maxillonasoturbinalis dem präcerebralen Gebiete der Nasenkapsel zuzurechnen.

Die Pars ethmoturbinalis ist vollkommen in dem durch die Lamina transversalis posterior unten abgeschlossenen Abschnitte der Nasenkapsel gelegen; sie gewährt ein äusserst zierliches Bild durch die in parallelem, von oben-hinten nach unten-vorn gerichtetem Verlauf hintereinander angeordneten, von der Seitenwand ins Lumen einspringenden Ethmoturbinalia[1]). Als Ethmoturbinale I ist die ganze mit abgestumpfter vorderer Spitze nach vorn ins Lumen der Nasenhöhle einragende Knorpellamelle zu bezeichnen, die sich medial vor den Eingang in den Recessus lateralis legt. Mit seiner Basis inseriert dieser Vorsprung an der Paries nasi längs einer Linie, die dem an der Aussenfläche als Grenzfurche zwischen dem hinteren flachen und dem mittleren nach der Seite vorgewölbten Drittel beschriebenen Sulcus lateralis posterior entspricht; ferner an der Decke der Nasenkapsel längs der die beiden Gruppen der Foramina cribrosa scheidenden Crista intercribrosa, sowie unten an der oberen Fläche der Lamina transversalis anterior. Der vordere Rand des Vorsprunges lässt einen oberen und einen unteren Schenkel unterscheiden; der obere

[1]) Mit dem Namen Ethmo-, Maxillo-, Nasoturbinale sind im folgenden nicht die gewöhnlich so bezeichneten, mit Weichteilen überzogenen vollständigen Einragungen, sondern natürlich nur deren (hier knorpelige) Skeletstützen gemeint.

Schenkel beginnt an der Lamina cribrosa, am vorderen Ende der Crista intercribrosa, verläuft frei nach unten-vorn, während dieses ganzen Verlaufes leicht nach der medialen Seite umgekrempelt, und biegt dann in abgerundetem Winkel in den unteren Schenkel um; dieser läuft eine kurze Strecke rückwärts, um dann in die oben erwähnte Ecke überzugehen, in welche sich der Vorderrand der Lamina transversalis posterior auszieht. Die laterale, convexe Fläche des Vorsprunges sieht gegen den Recessus lateralis, die mediale bildet scheinbar die direkte vordere Fortsetzung der Innenfläche des hintersten Abschnittes der Paries nasi und formiert mit ihr zusammen eine gleichmässige, leicht concav gewölbte Schale, die demnach als einheitliche Aussenwand der ganzen Pars posterior s. ethmoturbinalis der Nasenkapselhöhle imponiert. Es wird demnach diese beim Anblick von innen her einheitlich erscheinende Fläche, an der sich nun die weiteren Ethmoturbinalia als medial vorspringende Knorpelplatten parallel hintereinander erheben, im vorderen Abschnitt von der Innenseite des Ethmoturbinale I, im hinteren von einem Teil der Paries nasi gebildet. Noch dem vorderen Abschnitt sitzt die erste medial einspringende Knorpelplatte oder -leiste auf; sie entspringt etwas unterhalb der Lamina cribrosa und verläuft parallel mit dem oberen Schenkel des freien Vorderrandes des ganzen Ethmoturbinale I, von diesem Rande durch eine nicht sehr tiefe Furche getrennt, vor-abwärts. Da diese Vorragung nicht direkt von der Paries nasi entspringt und auch sonst eine gewisse Unselbständigkeit aufweist, ist sie nicht als eigenes Ethmoturbinale zu zählen. Es zeigt sich nämlich, dass an dem noch mit Schleimhaut bedeckten Präparate (auch noch beim erwachsenen Tier) der durch diese Platte gestützte Riechwulst mit dem Wulst über dem Vorderrand des ganzen kegelförmigen Fortsatzes oben und unten zusammenhängt; ferner ergibt sich nach den Angaben von Peter (1902), dass der ganze von der Seitenwand aus

einspringende Fortsatz sich ontogenetisch zunächst einheitlich anlegt und erst sekundär spaltet, ausserdem nach Peter, Seydel (1899) u. a., dass derselbe bei manchen anderen Säugern zeitlebens einheitlich verbleibt. Es ist daher wohl gerechtfertigt, den ganzen von der Seitenwand aus einspringenden Fortsatz als Ethmoturbinale I zu bezeichnen, das jedoch an seinem freien Teil in eine vordere und hintere Lamelle gespalten ist, also auch zwei Riechwülste trägt. Durch eine tiefe Rinne von der hinteren Lamelle des Ethmoturbinale I geschieden, verläuft weiter hinten, nun schon an der Innenseite der Paries nasi wurzelnd, die Vorragung des Ethmoturbinale II herab; ihr freier medialer Rand beginnt wieder oben an der Lamina cribrosa und trifft unten den Vorderrand der Lamina transversalis posterior. Noch weiter hinten, kurz vor der Cupula posterior ist noch eine parallele niedrige Knorpelleiste vorhanden, die Andeutung eines Ethmoturbinale III. Auch am Grunde der tiefen Rinne zwischen Ethmoturbinale II und hinterer Lamelle des Ethmoturbinale I ist eine ganz flache Leiste zu bemerken, die den in jener Rinne gelegenen Schleimhautsack etwas einbuchtet und als Anlage eines Ektoturbinale im Sinne Paullis (1900) aufzufassen ist.

Im vorderen Abschnitte, der Pars maxillonasoturbinalis, ist die Innenfläche der Seitenwand, wie erwähnt, durch die Anwesenheit des Maxilloturbinale und des Nasoturbinale charakterisiert. Dazu kommt noch eine dritte Einragung, das ganz weit vorn gelegene Atrioturbinale. Dieses wird zunächst durch eine einfache Einrollung des oberen Randes der Incisura narina gebildet und erstreckt sich als solche von der Cartilago cupularis bis zur Wurzel der Lamina transversalis anterior; der Processus alaris superior hängt dabei von ihrem convexen ventralen Rand nach abwärts. Dann verlässt die Ursprungslinie der Muscheleinrollung auf kurze Strecke den freien Rand der Paries nasi, indem sie sich in

der Höhe des Abganges der Lamina transversalis anterior auf deren Innenfläche horizontal nach hinten wendet. Kurz hinter dem hinteren Ende des Atrioturbinale beginnt das vordere des Maxilloturbinale; beide sind nur durch eine kurze Lücke, Incisura maxillo-atrioturbinalis, geschieden. Diese Lücke ist jedoch nur am Knorpelpräparat vorhanden; die Schleimhaut spannt sich gleichmässig über sie hinüber, so dass am Weichteilpräparat der ganze aus Maxillo- und Atrioturbinale bestehende Komplex einheitlich erscheint (Fig. 10). Das Maxilloturbinale beginnt hinter der Lamina transversalis anterior zunächst wieder als direkter Umschlag des unteren Randes der Seitenwand, verlässt aber dann, indem seine Basis sich im Bogen zuerst rein nach hinten, dann nach hinten und unten wendet, diesen Rand, so dass in diesem Gebiete die Seitenwand sich noch unter dem Maxilloturbinale als die annähernd senkrecht stehende Lamina infraconchalis nach unten erstreckt. Bemerkenswert ist dabei noch, dass die Muschel hier streckenweise nicht homokontinuierlich mit der Paries nasi vereinigt ist (Fig. 11, links), was auf ursprünglich isolierte Anlage der Muschel hinweist. Erst kurz vor der Lamina transversalis posterior erreicht dann die Umschlagslinie wieder den unteren Rand der Seitenwand, so dass dieser wieder direkt umgekrempelt erscheint; die obere freie Kante dieser Einrollung geht schliesslich hinten in den seitlichen Abschnitt des Vorderrandes der Lamina transversalis posterior über. Das ganze hintere, als direkter Umschlag des Unterrandes der Seitenwand erscheinende Stück der eingerollten Knorpellamelle ist jedoch streng genommen nicht mehr als Maxilloturbinale zu bezeichnen, da in diesem Gebiete an dem mit Schleimhaut bekleideten Präparat kein Vorsprung zu bemerken ist; es stülpt sich hier nämlich die Schleimhaut nicht dorsal von der Lamelle zu einer tieferen Furche aus, sondern spannt sich vielmehr von ihrem oberen Rande zu dem unteren Schenkel der nachher

zu erwähnenden Crista semicircularis herüber, über die seitlich davon gelegene Stenosche Nasendrüse hinweg (Fig. 12). Am Knorpelmodell jedoch ist die Einrollung in ihrer ganzen Ausdehnung dorsal von einer tiefen Furche begrenzt; die vorderen $^2/_3$ derselben, an der Aussenfläche als deutliche Vorragung (Sakterwulst) kenntlich, enthalten am Weichteilpräparate eine Ausstülpung des Nasensackes, die „obere Legalsche Spalte" (Peter, Schönemann) oder das „Saktergesimse" (Fleischmann-Beecker); wir wollen sie als Sulcus supraconchalis bezeichnen; das hintere Drittel dagegen ist am Weichteilpräparat, wie gesagt, von der Schleimhaut überdeckt und enthält den Drüsenkörper der seitlichen Nasendrüse, mag daher als Recessus glandularis bezeichnet werden. Der Recessus glandularis ist gegen den eigentlichen Sulcus supraconchalis durch eine nur wenig einspringende Leiste abgegrenzt, die dem an der Aussenfläche beschriebenen Sulcus lateralis anterior entspricht; er ist also vollkommen im Gebiete des seitlich ausgebuchteten mittleren Drittels der Nasenkapsel gelegen. Wenig deutlich ist das Maxilloturbinale nach unten hin gegen die innere Fläche der Lamina infraconchalis abgegrenzt; nur in dem Gebiete direkt hinter der Lamina transversalis anterior ist eine einigermassen deutliche „untere Legalsche Furche", Sulcus infraconchalis, ausgeprägt. In diesem vordersten Gebiete zeigt das Maxilloturbinale auch schon Andeutungen einer weiteren Gliederung, indem es eine obere und laterale Abplattung und an diesen feine Längsfurchen aufzuweisen beginnt; viel deutlicher ist diese sekundäre Gliederung schon an der Schleimhaut ausgeprägt (Fig. 11). Im vorderen Abschnitt des das Maxilloturbinale vomNasoturbinale scheidenden Sulcus supraconchalis mündet die ziemlich grosse, schon bei der Behandlung der Aussenfläche der Seitenwand besprochene Fenestra superior.

Das Nasoturbinale, das am Weichteilpräparat als

deutlich einspringende Falte erscheint (Fig. 10 u. 11), ist am Knorpelmodell nur ganz wenig ausgeprägt; es bildet eine ganz flache Einwölbung ins Lumen an der Grenze zwischen Tectum und Paries nasi. Die Einwölbung beginnt vorn ganz niedrig über der Fenestra superior, springt dann etwas weiter vor in Form einer schmalen, nur zum Teil mit der Paries nasi homokontinuierlich verbundenen Leiste, die an einer Stelle sich sogar weiter von der Kapselwand entfernt und ein kleines Gefässstämmchen zwischen sich und der Wand durchtreten lässt (Fig. 11) und verliert sich hinten in einen Wulst, der auf der Innenfläche dem oberen Teil des an der Aussenseite beschriebenen Sulcus lateralis anterior entspricht.

Die hintere Abgrenzung der ganzen, eben besprochenen Pars maxillonasoturbinalis gegen den Recessus lateralis ist markant gekennzeichnet durch eine scharf ins Lumen einspringende, einen nach hinten offenen Halbkreis beschreibende Knorpelleiste, die Crista semicircularis. Dieselbe beginnt hinten oben direkt vor dem Foramen cribroethmoidale, zieht dann an der Grenze zwischen Decke und Seitenwand, entsprechend der an der Aussenseite kenntlichen, vom Foramen epiphaniale ausgehenden Furche, nach vorn, trifft mit der dem Sulcus lateralis anterior innen entsprechenden Vorragung zusammen, folgt aber dann dieser nicht nach unten, sondern wendet sich mit ihrem unteren Schenkel plötzlich scharf nach hinten, um an der lateralen Wand des Recessus lateralis zu enden. So wird ein unteres-vorderes Gebiet des Hohlraumes, der dem hinter dem Sulcus lateralis anterior gelegenen mittleren Drittel der Nasenkapsel angehört, eben der vorhin besprochene Recessus glandularis, aus der vorderen Umfassung durch die Crista semicircularis ausgeschlossen. In ihrem obersten Abschnitte, direkt vor dem Foramen cribroethmoidale wird die Crista semicircularis vom Ramus lateralis nervi ethmoidalis durchbohrt, der nach seinem Durchtritt durch das Foramen cribroethmoidale zuerst

medial von ihr gelegen ist, dann durch sie hindurch auf ihre laterale Seite gelangt, um hier sofort durch das Foramen epiphaniale auszutreten. Der untere, nach hinten in den Recessus lateralis ragende Schenkel der Crista semicircularis ist nicht als an der Wandung haftende Lamelle ausgebildet, sondern als freie, nur mit ihrem Ende wieder befestigte Spange, so dass man am Knorpelmodell zwischen ihr und der Seitenwand hindurch aus dem Recessus glandularis in den über der Spange gelegenen Recessus lateralis inferior anterior gelangen kann; am Weichteilpräparate ist hier ein bindegewebiger Abschluss vorhanden (Fig. 12); diese Spange ist der bekannte Processus uncinatus.

Der Recessus lateralis, zu dessen Besprechung wir uns schliesslich wenden wollen, ist also durch eine halbmondförmige Spalte zugänglich, die hinten und zugleich medial vom convexen vorderen Rand des nach innen vorragenden Ethmoturbinale I, vorn und zugleich lateral von der Crista semicircularis begrenzt wird. An der mit Schleimhaut bekleideten Nasenhöhle beschreibt Peter, dass der Verlauf der Crista semicircularis ungefähr dem auf die Seitenwand projizierten Kontur des Ethmoturbinale I entspreche; am Knorpelmodell stehen die beiden Ränder natürlich etwas weiter voneinander entfernt, so dass man bei Ansicht von innen her auch ohne Entfernung des Ethmoturbinale I schon wenigstens einen teilweisen Einblick in den Recessus lateralis erhält. Da erkennen wir denn, dass derselbe durch eine annähernd horizontal verlaufende, von hinten her einspringende Knorpellamelle unvollständig in einen oberen und unteren Abschnitt aufgeteilt wird. Medial inseriert diese Lamelle an der leicht convex gegen den Recessus lateralis eingebuchteten lateralen Fläche des Ethmoturbinale I, etwa in der Mitte der Höhe desselben; nach vorn zu verliert sie sich in eine an der Seitenwand des Recessus lateralis aufsteigende Leiste, welche die Crista semicircularis

in der Mitte ihres oberen Schenkels trifft. So wird ein oberhalb dieser Lamelle gelegener Recessus lateralis superior s. frontalis abgetrennt von dem ventralen Gebiet, an dem wiederum eine hintere Aussackung, der Recessus lateralis inferior posterior sive maxillaris und eine kleinere vordere Bucht, der Recessus lateralis inferior anterior zu unterscheiden ist.

Im Recessus lateralis superior, dessen Decke von dem lateral-vorderen Abschnitt der Lamina cribrosa gebildet wird, springen zwei den Ethmoturbinalia annähernd gleichgerichtete Wülste ins Lumen vor, die Conchae frontales (Conchae obtectae nach Peter). Mit ihrer Basis der hinteren bezw. seitlichen Wandung des Recessus ansitzend, mit ihrem freien Rand von der Lamina cribrosa, und zwar von den die Foramina der lateralen Gruppe trennenden Spangen zur querverlaufenden Bodenplatte des Recessus lateralis superior ziehend, begrenzen sie drei Ausbuchtungen des Hohlraumes, von denen die eine nach hinten, die andere lateralwärts, die dritte nach vorn gerichtet ist; die hintere Aussackung ist von der medialen Seite her vollständig gedeckt durch das Ethmoturbinale I, die vordere grossenteils durch das obere Drittel der Crista semicircularis. Der Recessus lateralis inferior posterior oder Recessus maxillaris ist ebenfalls medial vom Ethmoturbinale I gedeckt; sein Boden ist noch teilweise gebildet vom lateralen Abschnitt der Lamina transversalis posterior; nach vorn setzt er sich am Knorpelmodell direkt in den Recessus glandularis fort; nach vorn und oben geht er in eine lateral vom mittleren Drittel der Crista semicircularis befindliche kurze Ausbuchtung über, den Recessus lateralis inferior anterior.

Mit wenigen Worten wollen wir noch den Inhalt der knorpeligen Nasenkapsel besprechen, den von einer mässig dicken Schicht gefäss- und nervenführenden lockeren Bindegewebes

umgebenen epithelialen Nasensack (Fig. 10—14). Derselbe entspricht in allen wesentlichen Zügen vollkommen dem von Peter (als ältestes seiner embryonalen Stadien) beschriebenen, so dass ich einfach auf Peters Darstellung verweisen kann. Der Nasensack ist nicht vollständig von der knorpeligen Nasenkapsel umschlossen; ein schmaler unterer Streifen, und zwar des sekundären Anteils desselben, ragt durch die Fenestra basalis hindurch etwas über den Unterrand der Paries nasi nach abwärts; ausserdem bleibt im Gebiete der Incisura posttransversalis ein Teil des Nasensackes von der Seite her ungedeckt, und zwar derjenige Teil, der sich hinten in den Ductus nasopalatinus verlängert, weiter vorn aber den an der septalen Seite nach hinten umbiegenden Schlauch des Jakobsonschen Organs aus sich hervorgehen lässt.

Hier mögen auch noch einige Worte über den Verlauf des Ductus nasolacrimalis und seine Beziehungen zum Schädelskelet Platz finden (Fig. 13, 12, 11, 10). Der Tränennasengang, an dessen orbitalem Ende beim Kaninchen, wie aus den Arbeiten von Walzberg, Fleischer u. a. hervorgeht, nur das untere Tränenkanälchen zur vollen Entwickelung kommt, während das obere rudimentär bleibt, gelangt von der Orbita aus zwischen Lacrimale und Maxillare hindurch an die Aussenseite der Nasenkapsel, und zwar im Gebiete der Seitenwand des Recessus lateralis inferior, läuft hier, gedeckt vom Maxillare vor-abwärts, um an der Seite der Lamina infraconchalis in horizontale Richtung überzubiegen; hier übernimmt das Incisivum die laterale Deckung. Im Gebiete der Incisura posttransversalis überschreitet er dann den unteren Rand der Paries nasi, so dass er hier medialwärts nicht mehr vom Knorpel bedeckt, sondern eine kurze Strecke weit nur durch Bindegewebe vom epithelialen Nasenschlauch getrennt ist (Fig. 11). Dann läuft er lateral von der Lamina transversalis, direkt an der Wurzel derselben, vorbei, um durch die schmale Incisur

zwischen Vorderrand der Lamina transversalis und Processus alaris superior ins Innere der knorpeligen Nasenkapsel einzudringen und nach kurzem intrakapsulärem Verlauf in den Nasensack einzumünden.

Was schliesslich noch die Nerven und Gefässe der Ethmoidalregion anlangt, soweit sie wichtigere Beziehungen zum Primordialcranium besitzen, so wäre hier bezüglich des N. olfactorius nur noch einmal an die Aufteilung der Fila olfactoria in eine lateral-vordere und medial-hintere Gruppe zu erinnern, von denen jene die Riechschleimhaut im Gebiete des Recessus lateralis, diese die im Gebiete der Pars posterior der Nasenhöhle versorgt. Auch der Verlauf des N. ethmoidalis ist noch einmal im Zusammenhang zu besprechen. Derselbe tritt aus der Orbita durch den vorderen Abschnitt der Fissura orbitoethmoidalis in die Schädelhöhle und zieht, an der lateral-unteren Seite des Lobus olfactorius, aber extradural gelegen, über die Lamina cribrosa nach vorn; die zu der lateralsten Reihe der Foramina cribrosa ziehenden Fila olfactoria verlaufen von medial her unter ihm durch, er überlagert dieselben also dorsal; im morphologischen Sinne liegt er natürlich lateral von allen Fila olfactoria. Durch das Foramen cribroethmoidale tritt er, gleichzeitig mit einigen Fila olfactoria, in die Nasenhöhle ein; hier ist nun seine weitere Verästelung schwer zu verfolgen, da seine Fasern im mikroskopischen Bild von naheliegenden Riechfäden oft nicht zu unterscheiden sind. Ein feines Bündel lässt sich aber auch noch weiterhin abgrenzen, der Ramus lateralis; dieser durchbohrt von medial nach lateral die Crista semicircularis und gleich im Anschluss daran das Tectum nasi und kommt so durch das Foramen epiphaniale an die Oberfläche der Nasenkapsel; hier lässt er sich, in einer Furche der Knorpelkapsel gelegen und vom Os nasale bedeckt, noch eine Strecke weit nach vorn verfolgen.

Auch in der Nasenregion finden wir in einem späteren

Stadium als das ist, welches dem Modell zugrunde liegt, eine interessante weitere Ausgestaltung des Primordialskeletes, auf die wir nun noch eingehen wollen. Betrachten wir an der Modellserie I Schnitte durch die mittleren Teile der Ethmoidalregion, welche das Gebiet der Fenestra basalis treffen, so erkennen wir (Fig. 12 u. 13), dass in der ganzen Ausdehnung vom Hinterrand des Ductus nasopalatinus bis in die Gegend der Trennung des Ductus nasopharyngeus vom Nasensack, also im Gebiete fast der ganzen primären Apertura nasalis interna beiderseits der ventralen Kante des Nasenschlauches (speziell des durch die Bildung des sekundären Gaumens der Nase zugeschlagenen Abschnittes desselben) ventral, resp. ventromedial je ein Strang verdichteten Gewebes anliegt, der in seinem vorderen Teile bereits den Charakter von Vorknorpel aufweist. Derselbe liegt also im Gebiete des sekundären Gaumens und schliesst die zwischen Processus palatinus medialis und lateralis des Os incisivum, weiter hinten zwischen Processus palatinus medialis des Incisivum und medialem Rand des Os palatinum bleibende Lücke, das Foramen incisivum mehr oder minder ab. Sehen wir dieselbe Gegend an der Serie III durch den Kopf eines 70 mm langen Kaninchenembryos an, so erkennen wir, dass jetzt dieser Gewebsstrang sich zu einer wohlausgebildeten Knorpelrinne weiterdifferenziert hat, die in der angegebenen Längenausdehnung die untere Kante des Nasensackes umfasst. Es ist das gleiche Gebilde, das in der Fig. 79 des Krauseschen Lehrbuches angegeben und dort als Cartilago nasopalatina bezeichnet ist. An keiner Stelle steht dieser Knorpel mit dem übrigen Primordialcranium in Verbindung, gleichwohl glaube ich ihn als eine Ausgestaltung des Primordialcraniums auffassen zu müssen, die allerdings ontogenetisch recht spät auftritt. Ich glaube, dass wir es hier mit einer Bildung zu tun haben, die der von Gaupp bei Echidna als Processus palatinus des primordialen Nasenskeletes beschriebenen zu ver-

gleichen ist. Wir werden darauf im zweiten Teile unserer Arbeit ausführlich zurückkommen.

Visceralskelet.

(Fig. 3, 4, 9, Fig. 17—23).

In bekannter Weise steht in den vorliegenden Stadien der Hammer in homokontinuierlicher Verbindung mit dem vorderen stabförmigen Teil des Meckelschen Knorpels. Dieser zieht, zunächst absteigend, dann mehr horizontal nach vorn und innen; so convergieren die beiden Meckelschen Knorpel; legen sich dicht aneinander und verschmelzen zu einem einheitlichen Stück, das noch eine Strecke weit nach vorn sich fortsetzt. Erst in einer kleinen mittleren Strecke beginnt der Knorpel von der Aussenseite her, wo ihm die Mandibula anliegt, resorbiert zu werden, so dass er hier nicht mehr kreisförmigen, sondern nur mehr etwa halbmondförmigen Querschnitt zeigt. An seinem proximalen Ende, neben der Pars cochlearis der Ohrkapsel, geht der Knorpel in das kräftige, seitlich etwas abgeplattete Caput mallei über. Der leicht gewölbte Dorsalrand desselben ist direkt unter dem Tegmen tympani gelegen, nur durch einen schmalen Spaltraum von ihm getrennt; sein hinterer stark verdickter Rand trägt die sattelförmige Gelenkfläche für den Incus; mit senkrechter Linie steigt der vordere zugeschärfte Rand nach abwärts; hier unten erfolgt dann der Übergang in das Manubrium mallei, das zunächst mit einer starken horizontalen Verbreiterung beginnt und sich dann in einen nach vorn, ventral und medial ziehenden stark sich verjüngenden Fortsatz auszieht.

Die Anlage des Trommelfells, in die das Manubrium eingebettet ist, stellt eine schon ziemlich dünne Bindegewebsplatte dar, die aussen von dem noch aus solidem Epithel gebildeten Meatus auditorius externus, innen vom Epithel des

Cavum tympani begrenzt ist. Der Kopf des Hammers ist vom Paukenepithel noch nicht umwachsen.

Der Incus lässt deutlich ausser seinem Corpus, dessen nach vorn gerichtete sattelförmige Gelenkfläche mit dem Hammer articuliert, einen kurzen und langen Fortsatz unterscheiden; ersterer ragt als stumpfer Kegel nach hinten in die zwischen Crista facialis und Tegmen tympani gelegene Fossa incudis, letzterer steigt senkrecht nach abwärts und bildet an seinem unteren Ende eine kleine knopfförmige Verdickung, die mit dem Stapes articuliert.

Der Stapes besitzt schon ganz die definitive Ringform; seine Fussplatte ist in das Verschlussgewebe der Fenestra vestibuli eingefügt; durch die Öffnung des Ringes zieht, wie wir schon erwähnt haben, noch eine ganz kleine Arteria stapedialis hindurch.

Vom Hyobranchialskelet ist an dem Modell nur der obere Teil des Hyalknorpels oder Reichertschen Knorpels dargestellt. Wir haben schon beschrieben, dass derselbe homokontinuierlich mit der Crista parotica verbunden ist und zwar derart, dass er eine Strecke weit den N. facialis nicht nur von aussen, sondern gleichzeitig von vorn her deckt. Kurz nachdem er von der Crista parotica frei geworden, legt sich ihm von aussen der Processus mastoideus an, so dass dadurch das Foramen stylomastoideum primitivum zustande kommt, durch welches der N. facialis nach aussen tritt. Dann wendet sich die Knorpelspange vor-abwärts, zieht nahe an der Spitze des Processus paramastoideus vorbei und läuft nun unter der Pars cochlearis nach vorn und innen.

Auf eine ziemlich lange Strecke ist dann der Knorpel bereits unterbrochen und erst kurz vor dem Zungenbein beginnt der untere Abschnitt des Hyalbogens wieder, um das kleine Zungenbeinhorn zu bilden. Das Zungenbein zeigt sonst die gewöhnlichen Verhältnisse.

Deckknochen.

Die Deckknochen sind schon sämtlich vorhanden und weisen grösstenteils einen Entwickelungsgrad auf, der schon alle wesentlichen Züge der definitiven Formgestaltung wohl erkennen lässt.

Das Interparietale (Fig. 1, 2, 4, 5) ist eine paarige schmale und dünne Knochenplatte, die sich jederseits vom Dorsalrand des hintersten Teiles der Parietalplatte erhebt und mit seinem oberen Ende schon fast die Mittellinie erreicht; sein Vorderrand bleibt noch etwas vom Parietale entfernt, sein Hinterrand bildet eine direkte Verlängerung des auf der oberen Kante des Tectum posterius senkrecht stehenden Abschnittes des medialen Randes der Parietalplatte. So bleibt zwischen dem Tectum posterius und den beiden Interparietalia ein grösserer Bezirk der Schädeldecke zunächst nur häutig verschlossen.

Das Parietale (Fig. 1, 4, 5, 19—25) stellt eine ausgedehnte schalenförmige Knochenplatte dar, die mit ihrem unteren Abschnitte der Parietalplatte und dem hinteren Teile der Commissura orbitoparietalis sich auflagert und von hier mit starker seitlicher Auswölbung weit nach oben sich erhebt. Seine vordere untere Ecke ragt noch etwas unter den ventralen Rand der Commissura orbitoparietalis ins Gebiet der Fenestra sphenoparietalis herein (Fig. 5) und wird lateral vom Squamosum gedeckt. Sein vorderer Rand berührt den hinteren des Frontale; sein oberer Rand bleibt ziemlich weit von der Mittellinie entfernt; die durch den Hinterrand des Parietale hervorgerufene Einknickung der Parietalplatte haben wir bereits erwähnt.

Ausgedehnter noch als das Parietale ist das Frontale (Fig. 1, 2, 4, 5, 13, 14, 15), das sich dem vorderen Teile der Commissura orbitoparietalis, der Ala orbitalis und einem hinteren oberen Teile der Nasenkapsel von aussen anlegt

und sich namentlich in seinem vorderen Abschnitt als Decke über das Cavum cranii wölbt. Es lässt bei der Ansicht von aussen deutlich zwei Gebiete unterscheiden, ein dorsales, das die Stirnfläche des Schädels bildet (Pars frontalis) und ein ventrales, welches das Dach der Orbita darstellt (Pars orbitalis); eine Strecke weit ist die Grenze zwischen beiden Gebieten deutlich markiert durch eine scharf vorspringende Leiste, den für das Kaninchen charakteristischen Arcus supraorbitalis, der sich nach hinten in einen freien zapfenförmigen Processus supraorbitalis posterior verlängert. Der vordere Rand der Pars frontalis legt sich dicht vor der Lamina cribrosa der Nasenkapsel an, so dass dadurch das Schädelcavum nach vorn abgeschlossen wird; er bleibt dabei noch etwas vom hinteren Rand des Nasale entfernt. Die Pars orbitalis liegt dem lateral-vorderen Teil der Ventralfläche der Ala orbitalis an und schiebt sich mit ihrem Vorderrand noch etwas in die Fissura orbitonasalis vor. Der in gerader Richtung aufsteigende hintere Rand des Frontale kommt nahe an den vorderen des Parietale zu liegen. Der dorsale Rand erreicht im vorderen Gebiete beinahe die Mittellinie und läuft hier parallel mit dem der anderen Seite; nach hinten bleibt er dagegen mehr und mehr von der Mittellinie entfernt. So bleibt zwischen den beiden Frontalia und Parietalia eine grosse, etwa rhombische Lücke in der dorsalen knöchernen Begrenzung des Cavum cranii, eine bindegewebig verschlossene grosse Fontanelle (Fig. 1).

Das Squamosum (Fig. 1, 4 u. 5, 17—24, 26 u. 27) liegt nur mit einem verhältnismässig kleinen und schmalen hinteren Stücke seitlich von der Ohrkapsel, und zwar von dem obersten Teile der Prominentia semicircularis lateralis und dem Tegmen tympani. Mit seiner Hauptmasse erstreckt es sich lateral von der Commissura orbitoparietalis nach vorn, indem es über deren unteren Rand hinaus in die Fenestra sphenoparietalis

einragt. Nach vorn reicht es bis an die Ala orbitalis und die Lamina ascendens der Ala temporalis. Hinten überlagert es etwas die vordere untere Ecke des Parietale und schickt einen kleinen Fortsatz am unteren Rande des Parietale caudalwärts. Von der lateralen Seite des Squamosum, etwa an der Grenze des vorderen und mittleren Drittels seiner Länge entspringt der Processus zygomaticus; in der Gegend des Abgangs desselben ist der untere Rand des Squamosum verdickt und bildet die Gelenkfläche zur Anlagerung der Mandibula (Fig. 17); Knorpel ist an dieser Gelenkfläche nicht zu konstatieren. Der Processus zygomaticus wendet sich lateral vom Gelenkteil der Mandibula nach vorn und unten und legt sich unter allmählicher Zuspitzung über das hintere Drittel des Os zygomaticum. Der vor der Wurzel des Processus zygomaticus gelegene Teil des Squamosumkörpers nimmt noch etwas an der Bildung der hinteren Wand der Orbitotemporalgrube teil.

Das Nasale (Fig. 1, 2, 4, 10, 11, 12) liegt als flacher, etwa viereckiger Knochen einem grossen Teile des Daches der präcerebralen Nasenkapsel, teilweise auch der Seitenwand derselben auf. Mit seiner vorderen lateralen Ecke deckt es die hintere Hälfte der Fenestra superior, wobei sein lateraler Rand sich der etwas vorspringenden unteren Kante der Fenestra eng anschmiegt (Fig. 10). In den oberen Teil des Sulcus lateralis anterior dringt ein vom lateralen (ventralen) Rand des Nasale ausgehender Fortsatz ein. In diesem Gebiete schiebt sich der von unten und vorn kommende aufsteigende Fortsatz des Incisivum etwas über das Nasale (Fig. 2 u. 4). Zwischen Nasenkapsel und Nasale läuft, wie schon erwähnt, der Ramus lateralis nervi ethmoidalis nach vorn.

Als Parasphenoid (Fig. 1, 2, 17 u. 18) wollen wir unter Annahme der von Gaupp durchgeführten Homologiesierung den Knochen beschreiben, der früher allgemein als Pterygoid bezeichnet wurde und im erwachsenen Zustande bei

den meisten Säugern als sogenannte innere Lamelle des Flügelfortsatzes am Keilbein erscheint. Das Parasphenoid liegt an der Ventralfläche der Schädelbasis in der Orbitotemporalregion, und zwar im wesentlichen unter dem Processus alaris. Wie bei anderen Säugern ist es auch beim Kaninchen teilweise knorpelig vorgebildet, und zwar ist der Knorpel wohl, wie wir im zweiten Teile der Arbeit näher ausführen wollen, als ein sogenannter sekundärer aufzufassen. Die rundliche Knorpelmasse wurde auf der rechten Seite im Zusammenhang mit dem Knochen, auf der linken isoliert modelliert und kommt auf Fig. 2 u. 3 gut zur Anschauung (Cartil. parasphen.). Sie ragt am unteren hinteren Teil des Parasphenoid, in der Gegend des späteren Hamulus, frei vor und weist hier erst gerade beginnende Verknöcherung auf; weiter vorn und oben ist die letztere schon weiter vorgeschritten und der oberste Teil des Parasphenoid ist anscheinend überhaupt nicht knorpelig präformiert, sondern entsteht direkt auf bindegewebiger Grundlage. Dieser Teil legt sich dicht an die mediale Seite des als kräftige Verdickung nach unten vorspringenden Processus pterygoideus der Ala temporalis an. Durch den ventralen Teil des Parasphenoid wird der letztere nach unten überragt. Der ganze Komplex des Parasphenoid samt seinem Knorpelkern ist von einer dicken Schicht von Bildungsgewebe rings umschlossen, das aus dicht aneinandergedrängten ziemlich grosskernigen Zellen besteht. An dieser periostalen resp. perichondralen Bildungsmasse setzen sich medial Muskelfasern (des Constrictor pharyngis sup.) an; sonst ist derselbe gut gegen das umgebende lockere Bindegewebe abgegrenzt; nur von dem Perichondrium der medialen Fläche des Processus pterygoideus ist es nicht zu trennen (Fig. 18). Von der Unterfläche des Processus alaris bleibt das Parasphenoid durch einen von lockerem Gewebe erfüllten Zwischenraum getrennt, in dem u. a. der N. parabasalis (= Vidianus) nach vorn verläuft (Fig. 18).

Nach vorn erstreckt sich das Parasphenoid noch etwas über den Processus alaris hinaus, also ins Gebiet der Fissura orbitalis sup. und legt sich dann ein kleines Stück weit medioventral neben dem hintersten Teil des Os palatinum (Fig. 1 u. 17). Hier liegt der N. parabasalis zunächst zwischen Parasphenoid und dem vordersten Teile des Ganglion Gasseri, dann an der lateral-oberen Seite des Os palatinum, wo er in das Ganglion sphenopalatinum übergeht. Die mediale Fläche des Parasphenoid blickt gegen die Schleimhaut des Ductus nasopharyngeus.

Das Palatinum (Fig. 1, 2, 4, 15, 16, 17) lässt wie bei anderen Säugern eine „Pars perpendicularis" und eine „Pars horizontalis" erkennen; doch ist letztere verhältnismässig so klein, dass sie nur als ein Fortsatz der ersteren erscheint und demnach wohl besser als Processus horizontalis (s. palatinus) zu bezeichnen ist. Die Pars „perpendicularis" stellt eine in craniocaudaler Richtung auffallend langgestreckte Platte dar, die jedoch nicht eigentlich vertical steht, sondern von oben innen nach unten aussen geneigt und dabei leicht gewölbt ist, so dass ihre obere Partie im wesentlichen in der Seitenwand des beim Kaninchen sehr langen Ductus nasopharyngeus, ihre untere im Munddach gelegen ist. Sie erstreckt sich von der Gegend der Ala temporalis bis zum hinteren Ende der Nasenkapsel. Ihr oberer Rand legt sich dabei an die Ventralfläche der Schädelbasis derart an, dass zwischen den beiden rostralwärts etwas convergierenden Palatina die hinten breitere, nach vorn zum Septum interorbitale verschmälerte Balkenplatte frei bleibt; ganz vorn kommt er noch etwas unter die Nasenkapsel zu liegen und ist hier nach der medialen Seite umgebogen (Fig. 15). Der hintere Rand der Pars „perpendicularis" legt sich unter geringer dorso-lateraler Überschiebung an den vorderen Rand des Parasphenoid; seine untere Ecke aber ist in einen kurzen, horizontal nach aussen umgelegten Fortsatz (Pro-

cessus pyramidalis) verlängert, der sich an die Lamina pterygoidea von unten und vorn anlegt. Der untere Rand schliesslich endet in seinem hinteren Abschnitte frei, im vorderen legt er sich an die mediale Seite der inneren Lamelle des Processus alveolaris ossis maxillaris an. Die medial-untere Fläche der Pars „perpendicularis" sieht, wie schon erwähnt, gegen den Ductus nasopharyngeus und gegen das Dach der Mundhöhle (Fig. 15 -17), die lateral-obere Fläche gegen die Orbita, deren mediale Wand und Boden sie bilden hilft. An ihrem vorderen Ende weicht die Pars perpendicularis des Palatinum in drei übereinander gelegene Fortsätze auseinander, die wir als Processus superior s. nasalis, Processus medius s. horizontalis, s. palatinus und Proc. inferior s. maxillaris unterscheiden wollen. Der Proc. superior bildet eine kurze vordere Fortsetzung des der Nasenkapsel dicht anliegenden horizontal umgebogenen oberen Abschnittes des oberen Randes der Pars perpendicularis. Der am weitesten unten und seitlich gelegene Processus inferior legt sich eng an die mediale Fläche des Processus alveolaris des Maxillare an. Am wichtigsten ist der mittlere Fortsatz, der sich rasch, im wesentlichen nach der medialen Seite zu, horizontal verbreitert und so eine annähernd rechteckige Platte, die kleine Pars horizontalis oder palatina des Palatinums darstellt. Diese liegt in dem den Nasenrachengang von der Mundhöhle trennenden sekundären Gaumen und bildet so den hintersten Teil des „Palatum durum". Ihr medialer Rand erreicht die Mittellinie noch nicht, so dass sich zwischen den beiderseitigen Gaumenplatten noch ein schmaler medianer Zwischenraum findet. Mit ihrem vorderen Teile schiebt sie sich etwas auf die dorsale Seite der Gaumenplatte des Maxillare, ihr hinterer Rand endet frei. Zwischen der Lamina palatina einerseits und dem Processus superior und inferior andererseits findet sich nun je eine von vorn in das Palatinum einschneidende Incisur, die durch benachbarte

Skeletteile je zu einem Foramen vervollständigt werden. So wird die obere Incisur von oben durch den ventralen Rand der Nasenkapsel, von vorn durch das Os maxillare zu dem längsovalen Foramen sphenopalatinum abgeschlossen, das aus der Orbita nach vorn und innen in den Nasenrachengang führt. Die Incisur zwischen der Gaumenplatte und dem seitlich und unten vorragenden Processus inferior aber wird durch den Hinterrand der Lamina palatina des Maxillare zu dem aus der Orbita direkt in die Mundhöhle führenden Foramen palatinum vervollständigt. Die orbitalen Mündungen dieser beiden Foramina sind am Modell bei seitlicher Ansicht deutlich zu erkennen; später allerdings werden sie durch die sich mächtig gegen die Orbita vorbuchtenden Alveolen der hinteren Mahlzähne, die jetzt noch nicht entwickelt sind, vollkommen verdeckt. Der lateralen oder orbitalen Fläche des Palatinums liegt fast in seiner ganzen Länge das ungemein langgestreckte Ganglion sphenopalatinum nahe an; von dessen vorderster Spitze zieht der N. palatinus durch das Foramen palatinum zur oralen Fläche des Gaumens, der N. sphenopalatinus mit einigen Gefässästchen durch das Foramen sphenopalatinum zum Nasenrachengang; von letzterem Nerven zweigt sich dann auch der N. nasopalatinus (Scarpae) ab, der ventral von der Lamina transversalis posterior, dann im septalen Gewebe neben der Cartilago paraseptalis nach vorn zieht.

Der Vomer (Fig. 2, 13, 14) liegt als ein unpaarer, aber an seinem vorderen und hinteren Ende gabelförmig in paarige Fortsätze auslaufender Knochen unter dem ventralen Rande des Septum nasi. Er besitzt in seinem grösseren hinteren Teile die Form einer dorsalwärts offenen Rinne, d. h. er besteht hier aus einer schmalen horizontalen Platte, deren laterale Ränder nach oben in vertical stehende Längsleisten umgebogen sind. Diese Randpartien ragen weiter caudalwärts als das Mittelstück, bilden also auf diese Weise die paarigen hinteren

Fortsätze des Knochens. Sie legen sich im hintersten Abschnitt an den dorsal umgebogenen Rand der Lamina transversalis an, weiter nach vorn, wo die letztere mehr vom Septum entfernt bleibt und ihr medialer Rand leicht ventralwärts abgebogen ist, ragen sie allmählich immer höher werdend zwischen diesem Rand und dem Septum aufwärts (Fig. 14); sie liegen dabei dem medialen Rand der Lamina transversalis, sowie dessen vorderer in die Cartilago paraseptalis übergehenden Verlängerung auf das allerinnigste, ohne trennendes Bindegewebe an, während sie, ebenso wie der Mittelteil, vom Septum durch eine ziemlich dicke Bindegewebsschichte getrennt sind. Am hinteren Ende der Cartilago paraseptalis wird der Mittelteil des Vomer plötzlich schmal, aber hoch und bildet so eine vertical stehende Platte, die an ihrem oberen Rand in die beiden Seitenteile auseinanderweicht (Fig. 13). Die verticale Mittelplatte kommt zwischen die beiden Paraseptalknorpel zu liegen und hängt wie ein Kiel unter der nunmehr von den Seitenplatten allein gebildeten Rinne; die letzteren liegen den oben auseinanderweichenden inneren Lamellen der Paraseptalknorpel an und verlängern sich noch über deren dorsale Kante, lateral vom Septum, nach oben. Nach vorne wird der mittlere Kiel immer kürzer und zieht sich so aus dem Spalt zwischen den gleichzeitig einander näher rückenden Paraseptalknorpeln zurück; er hört dann früher auf als die Seitenplatten, die sich noch eine Strecke weit apicalwärts verlängern und so die vorderen paarigen Fortsätze des Vomer bilden. Mit seinem caudalen Ende erreicht der Vomer nicht die Querschnittsebene der hinteren Nasenkuppel, nach vorn ragt er etwa bis in die Mitte der Ethmoidalregion. Er bildet in seiner hinteren Hälfte zusammen mit den beiderseitigen Laminae transversales posteriores die Decke des Ductus nasopharyngeus und ruft durch seine nach unten convexe Wölbung eine leichte mediane Einbuchtung dieser Decke hervor, der eine ebensolche durch

die Processus palatini des Maxillare erzeugte mediane Erhebung des Bodens entspricht; eine vollständige Trennung des einheitlichen Ductus nasopharyngeus wird durch diese Einragungen jedoch nicht erzielt. Im vorderen Abschnitt liegt der Vomer vollständig in der die beiden Nasenhöhlen trennenden septalen Masse.

Das Incisivum (Fig. 2, 4, 10—13) verdankt seine recht ansehnliche Grösse der Anwesenheit der oberen Nagezähne. Es lässt, dem vorderen Teile der Seitenwand des Bodens der knorpeligen Nasenkapsel anliegend, einen Körper, einen Processus palatinus medialis und lateralis, sowie einen Processus frontalis unterscheiden. Der Körper, welcher die noch einheitliche grosse Alveole für die oberen Nagezähne[1]) enthält und demgemäss aus zwei die Alveole umfassenden, oben bogenförmig ineinander übergehenden Platten besteht, deckt von aussen her einen vorderen unteren Teil der Paries nasi, namentlich die ganze Lamina infraconchalis und die Lamina transversalis anterior, er überragt aber auch die Nasenkapsel ventralwärts und schliesst so die Incisura posttransversalis, sowie den unteren hinteren Teil der Incisura narina nach aussen ab. Ventral und vor der Lamina transversalis anterior bildet seine mediale Platte eine senkrecht stehende Fläche, mittelst der die beiderseitigen Incisiva aneinanderliegen (Fig. 10 u. 11). Der obere Rand des Incisivumkörpers bleibt von dem Ventralrand des Nasale etwas entfernt, so dass hier also ein Teil der Paries nasi (speziell der Prominentia supraconchalis) unbedeckt bleibt.

[1]) Im vorliegenden Stadium ist jederseits ausser den schon recht weit entwickelten Anlagen für den grossen und kleinen Nagezahn auch noch die bereits in Rückbildung begriffene Anlage eines vor dem grossen Incisivus gelegenen Zahnes vorhanden; eine gleiche rudimentäre Zahnanlage findet sich im Unterkiefer vor dem unteren Incisivus. Es handelt sich hier um die von Chabry und Pouchet (1884), später von Freund (1892) beschriebenen Gebilde, die nach Adloff (1897), als rudimentäre erste Incisivi zu deuten sind, so dass demnach die grossen Nagezähne als Incisivi II angesehen werden müssen.

Der vordere und obere Rand des Körpers des Incisivum begrenzt zusammen mit dem vorderen und einem Teil des unteren Randes des Nasale die knöcherne Apertura piriformis, die oben durch die mediane Vereinigung der beiden Nasalia, unten durch die der beiden Incisiva geschlossen wird. Aus dieser Apertura piriformis ragt die ganze vordere Spitze der Nasenkapsel noch eine ziemliche Strecke weit nach vorn; unter anderem bleibt auch noch das oberste vom Tränengang direkt umzogene Wurzelstück der Lamina transversalis anterior, sowie die Eintrittsstelle des Tränengangs in die Nasenkapsel hinter dem Processus alaris superior von Knochen unbedeckt. Besonders eng liegt die mediale Platte des Incisivumkörpers der Lamina transversalis anterior an; sonst bleibt der Knochen vom Knorpel durch eine dickere Bindegewebsschicht getrennt, namentlich da, wo zwischen den beiden der Ductus nasolacrimalis verläuft. Nach hinten zu spaltet sich das Incisivum in zwei Fortsätze, von denen der eine lateral, der andere medial von der Fenestra basalis caudalwärts verläuft. Der laterale, mächtigere Fortsatz, Processus palatinus lateralis, bildet die direkte Fortsetzung des Körpers des Incisivum; er liegt lateral vom hinteren Teile der Lamina infraconchalis, überragt dieselbe ventralwärts und bildet so mit dem unteren Teil seiner medialen Fläche die laterale Wand des vorderen Abschnittes des grossen Foramen incisivum. Mit seinem hinteren Rand schiebt er sich ventral und lateral etwas über den vorderen Rand des Maxillare. Eine Einkerbung beider Ränder markiert hier die Übergangsstelle des Nervus alveolaris superior aus dem Maxillare ins Incisivum. Viel zierlicher entwickelt ist der Processus palatinus medialis, der von der Lamina transversalis anterior an als wohlausgebildete Knochenrinne die Cartilago paraseptalis bis zu deren hinterem Ende von unten her deckt; mit ihrem medialen, etwas verdickten Rand stossen die beiderseitigen Knochenrinnen nahe aneinander, ihr lateraler

zugeschärfter Rand ragt ebensoweit in die Höhe als die laterale Lamelle der Cartilago paraseptalis selbst. Mit seinem hinteren Endstück kommt der das Foramen incisivum von innen begrenzende mediale Gaumenfortsatz des Os incisivum noch eine kurze Strecke weit auf gleichen Querschnitt mit dem zwischen und über den Paraseptalknorpeln gelegenen vorderen Endstück des Vomer zu liegen (Fig. 13). Schliesslich ist noch der vom oberen Rand des Körpers, resp. der Übergangsstelle des letzteren in den Processus palatinus lateralis ausgehende schmale, stabförmige Processus frontalis (s. extranasalis) zu erwähnen, der sich nach hinten und oben gegen den unteren Rand des Nasale wendet und dessen unterste Ecke lateral etwas überdeckt; später wächst, wie der Vergleich mit dem Schädel eines erwachsenen Kaninchens ergibt, dieser Fortsatz zwischen Nasale und Maxillare nach hinten und oben aus, bis er das Frontale erreicht.

Am Maxillare (Fig. 2, 4, 12—15) können wir ein Corpus, einen Processus frontalis, Proc. palatinus, Proc. alveolaris und Processus zygomaticus unterscheiden. Der ziemlich massige Körper liegt einem grossen Teile der Seitenfläche und des Unterrandes der Paries nasi an und setzt sich nach oben direkt in den flacheren Processus frontalis fort, der als breite Platte an der Nasenkapsel-Seitenwand gegen den Winkel zwischen Nasale und Frontale aufsteigt, ohne aber noch diese Knochen zu erreichen. Es ist durchweg nur die stark lateral vorgebuchtete Partie der Paries nasi im Gebiete des Recessus lateralis inferior, der so der Körper- und Frontalfortsatz des Maxillare anliegt. Dabei bleibt längs einer von hinten-oben nach vorn-unten absteigenden Linie der Knochen in grösserer Entfernung von der Knorpelwandung, so dass zwischen beiden ein in der angegebenen Richtung ziehender, von Bindegewebe erfüllter Kanal gebildet wird, in dem der Tränennasengang verläuft. Der vordere Rand des Corpus ossis maxillaris ist

leicht medialwärts in den Sulcus lateralis anterior der Nasenkapsel eingebogen; seine vordere untere Ecke wird etwas vom Incisivum lateral überdeckt. In abgerundetem Winkel biegt die laterale, gegen die Gesichtshaut gerichtete Fläche des Oberkieferkörpers in die ventrale, gegen die Gaumenschleimhaut gerichtete um. Der mediale Rand dieser ventralen Fläche liegt ungefähr unter dem freien unteren Rand der Paries nasi und bildet die laterale Begrenzung des hinteren Teiles des Foramen incisivum; kurz vor dem Beginn der Lamina transversalis posterior greift er etwas auf die Innenseite der Paries nasi über (Fig. 13); dann, in der Querschnitthöhe des Vorderrandes der Lamina transversalis posterior, biegt er in abgerundetem, annähernd rechtem Winkel in den vorderen Rand des Processus palatinus um. Der Processus palatinus bildet eine kurze etwa quadratische Platte, die sich horizontal in den sekundären Gaumen bis zur Mittellinie vorschiebt, wo die beiderseitigen Fortsätze sich schon nahezu berühren. Er bildet so den Boden für den vorderen Teil des Ductus nasopharyngeus, dessen Dach von der Lamina transversalis posterior und vom Vomer formiert wird. Der mediale Rand der Palatinplatte ist ein wenig nach oben aufgewulstet, so dass dadurch eine leichte mediane Vorragung am Boden des Ductus nasopharyngeus erzeugt wird. Das hintere Ende des Processus palatinus wird noch ein wenig von der Pars horizontalis des Os palatinum überlagert. Der Processus palatinus liegt nun schon nicht mehr medial vom eigentlichen Körper, sondern schon von dem an das Corpus nach hinten sich anschliessenden Processus alveolaris des Oberkiefers und seine untere Fläche geht gleichmässig und unmerklich in die untere Fläche der medialen Platte des Processus alveolaris über.

Am Processus alveolaris können wir nämlich eine mediale, eine laterale und eine dieselben verbindende mittlere Platte unterscheiden, von welchen die beiden ersteren die Seiten-

wände, letztere die Decke des grossen, noch gemeinsamen Alveolenraumes für die Molarzähne bilden. Die mediale Platte bildet mit ihrer nach unten und innen gerichteten Fläche einen Teil des knöchernen Daches der Mundhöhle, sie ragt weiter nach hinten als der Processus palatinus und in diesem hinteren Abschnitt legt sich an ihren medialen Rand die seitliche vordere Partie des Os palatinum an. Die laterale Platte erscheint als direkte hintere Fortsetzung der lateralen Fläche des Körpers des Maxillare und bildet, von oben-aussen nach unten-innen gerichtet, die Gesichtsfläche des Processus alveolaris. Die über der medialen und lateralen horizontal ausgespannte Mittelplatte des Processus alveolaris bildet nach unten das Dach des gemeinsamen Alveolenraumes, nach oben aber einen knöchernen Boden für den vorderen Teil der Orbita. Nach hinten ist der Alveolenraum noch nicht geschlossen und überhaupt hat der Processus alveolaris des Maxillare, wie ein Vergleich mit den Verhältnissen beim erwachsenen Tiere ergibt, noch lange nicht seine ganze caudale Ausdehnung erreicht. Von den sechs oberen Molarzähnen, die das erwachsene Kaninchen besitzt, sind erst die Schmelzorgane der vier vorderen entwickelt und von diesen ist das letzte, also das vierte der ganzen Reihe noch vollkommen frei, von Knochen ungedeckt, während auf dem Querschnitt durch das dritte Schmelzorgan zwar schon die am weitesten caudalwärts reichende mediale, noch nicht aber die laterale und obere Platte des Alveolarfortsatzes getroffen wird (Fig. 15). Nicht nur weiter caudal dehnt sich später der Alveolarfortsatz des Maxillare aus, sondern die Decke der Alveolen buchtet sich später auch mehr dorsalwärts in die Orbita vor, so dass dann die im vorliegenden Stadium noch vollkommen nach aussen freiliegenden orbitalen Mündungen des Foramen palatinum und nasopalatinum absolut verdeckt werden. An der lateralen hinteren Ecke geht der Processus alveolaris in den Processus zygomaticus über, der als dorsoventral etwas abgeflachter

Zapfen sich unter allmählicher Zuspitzung eine Strecke weit ventral unter dem vorderen Ende des Os zygomaticum nach hinten schiebt[1]). Noch ist zu erwähnen, dass sich an der Übergangsstelle der Aussenfläche des Corpus und des Processus frontalis in die laterale Fläche des Processus alveolaris das grosse Foramen infraorbitale findet, das sich nach hinten in einen auf der orbitalen Fläche des Processus alveolaris verlaufenden, weit offenen Sulcus infraorbitalis fortsetzt; dieser liegt medial von der durch die Alveolen erzeugten leichten Aufwölbung der orbitalen Knochenfläche; seine mediale Wand ist eine Strecke weit als dünne Lamelle an der Aussenseite der Nasenkapsel in die Höhe gezogen (Fig. 14) und stellt damit die Anlage des Processus sphenoorbitalis (Krause) dar. Vom vorderen Ende des Sulcus infraorbitalis aus dringt ein kleiner Nervenast (N. alveolaris superior anterior) in den Körper des Maxillare ein, durchzieht denselben unter Abgabe feiner Äste an die vorderen Zahnanlagen und tritt aus der vorderen unteren Ecke des Maxillare (an der schon erwähnten Einkerbung des Vorderrandes desselben) in das Incisivum über, wo er noch die Alveolen der Nagezähne mit Ästchen versorgt.

Gerade wo die Paries nasi von ihrer grössten lateralen Ausbuchtung (im Gebiete des Recessus lateralis) aus nach hinten innen umbiegt, um die medial-vordere Wand der Orbita zu bilden, liegt ihr als eine erst ganz kleine Knochenplatte das Lacrimale (Fig. 4 u. 13) an. Zwischen dem Lacrimale und dem Processus frontalis des Maxillare entsteht aus dem unteren Tränenröhrchen und dem Rudiment des oberen der Tränennasengang, der, wie schon erwähnt, von hier aus zwischen Nasenkapsel und Maxillare, dann zwischen Nasenkapsel und Incisivum nach vorn verläuft.

[1]) Hier möchte ich nebenbei bemerken, dass an der Querschnittsserie II im Processus zygomaticus des Maxillare ein deutlicher Knorpelkern zu erkennen ist. Es handelt sich wohl auch hier um einen sekundären Knorpel, der mit dem in der Mandibula oder im Parasphenoid auftretenden zu vergleichen ist.

Das Zygomaticum (Fig. 2, 4, 17, 18) stellt eine in seitlicher Richtung abgeflachte, annähernd horizontal stehende Spange dar, die nach vorn und hinten je in eine Spitze ausgezogen ist. Das vordere zugespitzte Ende schiebt sich dorsal über den Processus zygomaticus des Maxillare, das hintere läuft ventral unter dem Processus zygomaticus des Squamosum nach hinten und kommt noch eine Strecke weit lateral vom oberen Teil der Mandibula zu liegen.

Das Tympanicum (Fig. 1, 2, 4, 5, 20—22, 26, 27) besitzt die Form eines zu etwa $^5/_6$ geschlossenen ovalen Ringes. Sehr interessant sind seine Beziehungen zum Meckelschen Knorpel. Sein oberes plattenförmig verbreitertes Ende liegt nämlich dem Körper des Hammers lateral, dann dem hintersten Stück des spangenförmigen Meckelschen Knorpels lateral und ventral nahe an und macht hier durchaus den Eindruck eines Belegknochens des Meckelschen Knorpels. Dann verlässt die jetzt rundlichen Querschnitt gewinnende Spange den letzteren, läuft erst nach medial, vorn und unten, biegt an der lateralen Seite der vorderen Kuppel der Ohrkapsel wieder nach hinten um und kommt so dorsal von der knorpeligen Hyalspange zu liegen. Längs deren oberem Rand, jedoch stets durch eine dickere Schicht lockeren Bindegewebes von ihr getrennt, verläuft sie nach hinten und oben bis etwas oberhalb der Stelle, wo der Processus mastoideus den Hyalknorpel kreuzt. So bildet die Spange des Tympanicum einen hinten und oben offenen ovalen Ring, dessen Ebene von hinten aussen nach vorn innen gerichtet ist. Der Ring ist von der Anlage des Trommelfelles eingenommen; der Verlauf des ins Trommelfell eingefügten Manubrium mallei gibt ungefähr seine Achse an.

Das Goniale (Fig. 5, 9 u. 27) liegt als ein kleiner flacher Knochen dem medial-ventralen Umfang des Meckelschen Knorpels an, gerade wo derselbe als rundliche Spange aus dem verbreiterten Teile, dem Hammer, hervorgeht. Es ist vom

Knorpel nur durch eine dünne Bindegewebsschicht getrennt, erscheint also ebenso als ein Deckknochen desselben, wie an der lateralen Seite das Tympanicum. Diesem kommt es mit seinem medial-unteren Rande sehr nahe. Zwischen Goniale und Meckelschem Knorpel verläuft die Chorda dorsalis nach vorn, nachdem sie das Goniale durch eine in seinem hintersten Teile gelegene Öffnung von medial nach lateral durchbohrt hat.

Schliesslich ist noch die Mandibula (Fig. 4, 17—20) zu besprechen. Dieselbe ist mächtig entwickelt und lässt deutlich den Körper und den aufsteigenden Ast unterscheiden, die in stumpfem Winkel ineinander übergehen. Sie liegt dem Meckelschen Knorpel von aussen an, und zwar ist der Körper demselben sehr eng angeschmiegt, während der Ramus ascendens weiter von ihm entfernt bleibt. Der Körper enthält die grosse noch gemeinsame Alveole für die unteren Mahlzähne und am vorderen Ende die nach vorn und aussen offene Alveole für den unteren Nagezahn; ausserdem umschliesst er den Canalis mandibularis für den N. alveolaris inferior. Dieser Nerv tritt etwa an der Grenze zwischen aufsteigendem Ast und Körper der Mandibula über den Meckelschen Knorpel; der von ihm sich abzweigende kleinere N. mylohyoideus umschlingt sofort den Knorpel von aussen (Fig. 18), um dann an dessen Ventralseite, medial vom unteren Rand der Mandibula nach vorn zu ziehen; der Hauptstamm des Nerven tritt dagegen in den Körper der Mandibula ein und läuft ventral vom grossen Alveolenraum (meist nur durch eine bindegewebige Scheidewand von diesem getrennt) nach vorn; am vorderen Ende des Alveolenraumes tritt seine Hauptmasse als N. mentalis durch das Foramen mentale nach aussen, während ein dünnes Nervenbündel noch weiter durch den Knochen zur Alveole des Schneidezahnes verläuft. Wir erwähnten schon, dass im Gebiete des Körpers die Mandibula dem Meckelschen Knorpel eng anliegt; sie bedeckt ihn hier nicht nur von der

lateralen Seite, sondern umgreift ihn eine weite Strecke auch dorsal und ventral, so dass hier der Knorpel gewissermassen in eine tiefe Rinne der Mandibula eingelagert erscheint; vollständig, also auch von der medialen Seite, umschlossen wird der Knorpel nirgends, jedoch ist er selbst in der Strecke, die zwischen der Alveole der Molaren und der Alveole für den Nagezahn gelegen ist, in Verknöcherung begriffen. Der Ramus ascendens ist von einer mächtigen Schicht kernreichen Bindegewebes umschlossen; innerhalb desselben liegt nun nicht nur Knochen, sondern zwei ansehnlich grosse Knorpelkerne. Diese letzteren wurden am Modell auf der linken Seite isoliert, auf der rechten im Zusammenhang mit dem Knochen zur Darstellung gebracht (Cartil. mandibul.). Der eine grössere findet sich im Gelenkteil und ragt hier ziemlich weit frei über den Knochen heraus. Bei genauerer Betrachtung erkennen wir, dass die vorhin erwähnte Gewebskappe der Mandibula hier an ihrem oberen, d. h. dem Gelenkende, deutlich zwei Schichten erkennen lässt, eine äussere, in der die rundlichen Kerne eng aneinander gedrängt erscheinen und eine tiefere, in welcher die Kerne mehr länglich, spindelförmig und in dorsal convexen, d. h. der Gelenkfläche der Mandibula parallelen Bogenlinien angeordnet sind. Zwischen den Kernen dieser tiefen Lage tritt, je weiter nach ventral, desto mehr, mit Hämatoxylin sich färbende Grundsubstanz auf; noch ein wenig tiefer lassen sich bereits deutliche Knorpelkapseln erkennen; dieser Knorpel nimmt weiter unten sehr bald den Charakter des sogenannten grossblasigen Knorpels an und hier liegen ihm auch schon perichondrale Knochenlamellen auf; noch weiter ventral ist der Knorpel völlig in Auflösung begriffen und enchondrale Knochenbildung völlig im Gang. So macht es also durchaus den Eindruck, dass der Knorpel in demselben Masse, als er ventral verbraucht wird, dorsal aus jener perichondralen Gewebskappe sich ergänzt. Ein ebensolcher, aber kleinerer Knorpelkern liegt weiter unten

im Angulus mandibulae und ragt auch eine kurze Strecke, vom Knochen unbedeckt, nach hinten und scheint sich hier an seinem caudalen Ende aus dem perichondralen Gewebe zu ergänzen.

In dem Gewebe zwischen der Gelenkfläche der Mandibula und der unteren Fläche des Squamosum sind bereits die beiden Spaltlücken wohl zu erkennen, die als obere und untere Gelenkhöhle des Kiefergelenkes zu bezeichnen sind; jede der beiden Höhlen ist noch nicht ganz einheitlich, sondern noch teilweise von bindegewebigen Zügen durchsetzt, ein Zeichen, dass sie durch allmähliche Spaltbildung im ursprünglich soliden Bindegewebe entstanden ist. Zwischen ihnen bleibt eine schmale Platte verdichteten Bindegewebes ausgespart, die Anlage des Discus interarticularis. Ein Übergang der Sehne des Musculus pterygoideus externus in die Discusanlage ist im vorliegenden Stadium nicht mit Sicherheit zu konstatieren. Knorpel ist in der Discusanlage nicht vorhanden. Noch wäre zu erwähnen, dass am hinteren Rande des aufsteigenden Unterkieferastes der N. auriculotemporalis über den Meckelschen Knorpel hinweg nach aussen tritt.

II. Teil.

Allgemeine und vergleichende Betrachtungen.

1. Occipitalregion.

Über die Occipitalregion sind nur wenige Bemerkungen zu machen, da dieselbe keine wesentlichen Besonderheiten gegenüber den bei anderen Säugern bereits mehrfach beschriebenen Verhältnissen aufweist und andererseits eine Reihe

von Fragen an den der Untersuchung zugrunde liegenden verhältnismässig alten Entwickelungsstadien nicht mehr gelöst werden können, ein Eingehen auf jüngere Stadien aber nicht im Plane der gegenwärtigen Arbeit lag.

So wollen wir hier der Frage nach der Metamerie der Occipitalregion nicht näher treten und nur erwähnen, dass eine Andeutung des metameren Aufbaues noch in der Anwesenheit der doppelten Foramina hypoglossi gegeben ist.

Auch die Frage, inwieweit der occipitale Teil der Basalplatte den morphologischen Wert von Wirbelkörpern oder von hypochordalen Spangen besitzt, kann uns hier nicht ausführlich beschäftigen. Die Lagebeziehungen der Chordareste, die noch ein allmähliches Eindringen der Chorda von der dorsalen Seite her in die Basalplatte erkennen lassen, widersprechen jedenfalls nicht der Annahme eines ähnlichen Verhaltens, wie es von Weiss bei der Ratte, von Gaupp bei Echidna konstatiert wurde.

Ebenso kann die Entscheidung, ob beim Kaninchen zunächst ein einheitliches Atlantooccipitalgelenk und eine Verbindung desselben mit dem Atlantoepistrophicalgelenk auftritt, nur an jüngeren Embryonen getroffen werden; in den untersuchten Stadien sind die Atlantooccipitalgelenke deutlich getrennt und mit dem einheitlichen Atlantoepistrophicalgelenk nicht in Verbindung. Es besteht also schon der von Gaupp (1908) für das erwachsene Kaninchen festgestellte tricoele Typus der Kopfgelenke.

Was nun die seitlichen Teile der Occipitalregion, die Occipitalpfeiler, anlangt, so sind dieselben beim Kaninchen, wie bei der Mehrzahl der Säuger grösstenteils in basale Lage gebracht; nur ihr hinterstes Stück erhebt sich um das hintere Ende der Ohrkapsel in mehr verticale Richtung. Hinsichtlich dieser Lagerung, die natürlich von der Grössenentwickelung des Gehirns abhängt, nimmt das Kaninchen etwa eine Mittelstellung

zwischen dem Verhalten von Echidna und dem der Primaten ein. Die Occipitalpfeiler erreichen die dorsale Mittellinie nicht; denn die einzige dorsale Schlussspange des ganzen Knorpelschädels, das Tectum posterius, gehört, wie wir später sehen werden, wahrscheinlich ganz der Ohrregion an. Die auf dem Unterrand des Tectum posterius senkrecht stehenden Seitenränder der Incisura occipitalis superior sind als dorsale Grenze der Occipitalpfeiler anzusehen.

Merkwürdig ist die starke Verbreiterung eines Teiles des Occipitalpfeilers zur Lamina alaris; dieselbe ist wohl als eine Folge der Überlagerung durch die mächtige, vor allem auch sehr breite Ohrkapsel zu betrachten. Es ist durch diese Verbreiterung ermöglicht, dass sich der laterale Rand des Occipitalpfeilers mit weit aussen gelegenen Teilen der Ohrkapsel, resp. mit der von der Prominentia semicircularis lateralis ausgehenden Crista parotica verbindet. Dass sich die Lamina alaris auch noch nach vorn ins Gebiet des Foramen jugulare fortsetzt, dürfte vielleicht auf die starke Entwickelung des Processus paracondyloideus zurückzuführen sein und diese wiederum ist wohl bedingt durch die kräftigen, an ihm inserierenden Muskeln, namentlich den zwischen Proc. paracondyloideus und Proc. transversus atlantis ausgespannten M. rectus capitis lateralis. Der Processus paracondyloideus ist wohl mit Recht dem Proc. transversus eines Wirbels zu vergleichen; seine Lage direkt über dem Querfortsatz des Atlas, mit dem er auch z. B. in Fällen von Assimilation des Atlas beim Menschen verwachsen kann (solche Fälle haben Kollmann, Swjetschnikow u. a. beschrieben) sprechen dafür; es wäre dann der M. rectus capitis lateralis als ein oberster M. intertransversarius anzusehen. Dahingestellt mag es dabei bleiben, ob es sich im Processus paracondyloideus um den Processus transversus nur des letzten oder um die verschmolzenen Querfortsätze sämtlicher in die Occipitalregion einbezogenen Wirbel handelt.

Die Fissura occipitocapsularis posterior ist ohne Zweifel als der hintere Abschnitt einer früher vorhanden gewesenen einheitlichen Fissura metotica anzusehen, wie sie z. B. bei Lacerta besteht und von Noordenbos bei ganz jungen Talpaembryonen gefunden wurde; die einheitliche Spalte ist erst durch die Verbindung des lateralen Randes des Occipitalpfeilers mit der Ohrkapsel in das vordere weite Foramen jugulare und die hintere schmale, aber längere Fissura occipitocapsularis posterior zerlegt worden.

2. Oticalregion.

a) Pars otica der Basalplatte.

Die Pars otica der Basalplatte ist vollkommen einheitlich, von einer Fenestra basicranialis posterior, wie sie bei vielen niederen Wirbeltieren besteht und auch bei einigen Säugern beschrieben worden ist, findet sich beim Kaninchen wenigstens in den zur Untersuchung gelangten Stadien keine Spur. Von dem vordersten Teile der Pars cochlearis der Ohrkapsel ist die Basalplatte durch die schmale, von einigen Venenästchen durchzogene Fissura basicochlearis getrennt. Dieselbe ist insofern von Interesse, als sie den letzten Rest einer in früherem ontogenetischen Stadium, wie Noordenbos nachgewiesen hat und ich es nach der Serie durch einen Kaninchenembryo von 14 mm gr. L. bestätigen kann, die ganze Pars cochlearis von der Basalplatte trennenden Spalte darstellt. Nun hat Gaupp bekanntlich die Ansicht ausgesprochen, der ich mich, wie später auszuführen sein wird, vollkommen anschliesse, dass die Pars cochlearis der Säuger sich in ein Gebiet ausgedehnt hat, welches bei niederen Vertebraten zur Basalplatte gehört; damit steht sehr wohl im Einklang, dass bei Echidna die Verknorpelung der Schneckenkapsel im Anschluss an die der Basalplatte erfolgt; auffällig erscheint da-

gegen eben jenes Verhalten bei den höheren Säugern, wo im Knorpelstadium die Pars cochlearis durch eine Lücke von der Basalplatte getrennt ist; Gaupp nimmt an, dass diese Abgliederung eine sekundäre ist und vielleicht mit der Lageveränderung der Ohrkapsel zusammenhängt; es ist nämlich mit einiger Wahrscheinlichkeit anzunehmen, dass diese Lageveränderung, auf die wir weiter unten zu sprechen kommen werden, teilweise noch während der Ontogenese vor sich geht und deshalb eine nachgiebige Trennungszone zwischen Ohrkapsel und Basalplatte notwendig ist. Das Offenbleiben des vordersten Endes dieser Spalte mag vielleicht durch die hier durchtretenden Gefässe mit bedingt sein.

b) Ohrkapsel.

Ehe wir auf die vergleichende Betrachtung der Ohrkapsel näher eingehen wollen, mögen hier einige Worte über die Nomenclatur der beiden Teile derselben Platz finden. Mit grosser Deutlichkeit lassen sich nämlich an der Ohrkapsel der Säugetiere überhaupt und so auch des Kaninchens zwei äusserlich ziemlich scharf voneinander abgesetzte Abschnitte unterscheiden, ein im allgemeinen massiger entwickelter und durch die meist weit vorragenden Prominenzen der Bogengänge ausgezeichneter hinterer (bei Echidna oberer) und ein schlankerer, annähernd cylindrischer vorderer (bei Echidna unterer). Der recht markanten äusserlichen Trennung entspricht eine wesentliche Verschiedenheit des Inhaltes, indem der erstere Abschnitt die sogenannte Pars superior des häutigen Labyrinthes, d. h. den Utriculus und die Bogengänge, der letztere dagegen die Pars inferior, d. h. den Sacculus mit dem Ductus cochlearis birgt. Es wäre daher an sich sachgemäss, auch die beiden Teile der Ohrkapsel als Pars superior und inferior oder unter Berücksichtigung der bei den placentalen Säugern er-

folgten Lageveränderung als Pars posterior und anterior capsulae auditivae zu bezeichnen; allerdings hätten diese Namen den Nachteil einer gewissen Farblosigkeit und es war daher wohl berechtigt, nach etwas charakteristischeren Bezeichnungen zu suchen. Nun haben sich merkwürdigerweise die Namen „Pars vestibularis" und „Pars cochlearis" zur Unterscheidung der beiden Ohrkapselabschnitte eingebürgert; eine nähere Prüfung ergibt jedoch, dass die Benennung des hinteren Ohrkapselabschnittes als Pars vestibularis eine völlig unzutreffende ist. Denn das Vestibulum, d. h. der von der grossen Cisterna perilymphatica vestibularis erfüllte Raum, der sich einerseits in die perilymphatischen Räume der Bogengänge, andererseits in die Scala vestibuli der Schnecke fortsetzt, liegt bei den meisten Säugern fast vollkommen in dem vorderen Kapselgebiete; letzterem gehören auch durchweg die in den „Vorraum", das Vestibulum führenden grossen Öffnungen, die Fenestra vestibuli, Fenestra cochleae, die Foramina acustica, an. Viel zutreffender wären daher wohl die Bezeichnungen „Pars utriculocanalicularis" und „Pars sacculocochlearis", die aber den Nachteil grosser Länge haben; jedoch dürften unter Annahme der Pars pro toto die kürzeren Bezeichnungen „Pars canalicularis" und „Pars cochlearis" zulässig sein, da tatsächlich die Pars posterior ihre charakteristischen Formeigentümlichkeiten im wesentlichen der Anwesenheit der Bogengänge, die Pars anterior aber dem Ductus cochlearis verdankt. Noordenbos hat schon das Unzutreffende der bisher üblichen Bezeichnungen erkannt und er unterscheidet drei Abschnitte der Säugetierohrkapsel als Pars canalicularis, Pars vestibularis und Pars cochlearis; mir erscheint die Abtrennung einer eigenen Pars vestibularis nicht ganz zweckmässig, da eine scharfe Abgrenzung derselben gegen die Pars cochlearis sich nicht ausführen lässt und andererseits das Vestibulum, dem ja z. B. beim Menschen auch der Recessus ellipticus mit dem Utri-

culus zugerechnet wird, unter Umständen noch teilweise in die Pars posterior sive canalicularis hineinreichen kann. Jedoch halte ich es für möglich, an der vorderen „Pars cochlearis" noch eine Unterabteilung zu machen und die den gewundenen Teil des Ductus cochlearis bergende, allseitig geschlossene, vordere Partie als „cochlearen Anteil sensu stricto", die hintere, durch jene Öffnungen ausgezeichnete Partie als „vestibulären Anteil der Pars cochlearis" zu unterscheiden; an der Pars canalicularis lässt sich ein eigener vestibulärer Anteil nicht abgrenzen.

Grösse und Lage der Ohrkapsel.

Bekanntlich ist, wie Gaupp mehrfach ausführte, ein Charakteristikum des Säugetierschädels gegenüber dem niederer Vertebraten die stark verminderte Anteilnahme der Ohrkapsel an der seitlichen Umschliessung der Schädelhöhle. Eine Reihe von Faktoren sind gleichzeitig an dieser Veränderung beteiligt, nämlich einmal eine relative Verkleinerung der Ohrkapsel und dann eine komplizierte Lageveränderung derselben, die sich wiederum in Drehungen um verschiedene Achsen auflösen lässt.

Was zunächst die relative Grösse der Ohrkapsel anlangt, so habe ich versucht, an verschiedenen der bisher vorliegenden Schädelmodelle eine ungefähre Schätzung anzustellen, wie oft etwa die Ohrkapsel im jeweiligen Cavum cranii enthalten sein möchte. Es können die erhaltenen Zahlen, wie ich ausdrücklich bemerken will, durchaus keinen Anspruch auf absolute Genauigkeit machen; auch ist es sehr wahrscheinlich, dass bei ein und derselben Species, namentlich unter den Säugern, das Verhältnis der beiden in Betracht kommenden Volumina während der Ontogenese sich noch ändert, wohl meist zugunsten der sich noch weiter vergrössernden Schädelhöhle. Immerhin aber glaube ich, dass die grossen Unterschiede in

den erhaltenen Zahlen schon ein im wesentlichen richtiges Bild von den Verschiebungen wiedergeben, welche das Verhältnis zwischen Volumen der Ohrkapsel und Volumen der Schädelhöhle in einem Teile der Wirbeltierreihe erleidet. So finde ich dieses Verhältnis an den Zieglerschen Modellen von

Rana fusca ungefähr wie . . . . . 1 : 4,
Lacerta agilis ungefähr wie . . . . . 1 : 10,
Echidna aculeata ungefähr wie . . . . . 1 : 30,
Mensch (nach Hertwig) ungefähr wie . . . . 1 : 70,
an meinem Modell von Kaninchen ungefähr wie 1 : 20.

Wir erkennen deutlich, dass sich das Verhältnis zuerst schon beim Reptil, dann noch einmal beim Säugetier stark zu ungunsten der Ohrkapselgrösse verschiebt und dass es innerhalb der Säuger noch ziemlichen Schwankungen unterliegt. Beim Kaninchen ist die relative Grösse der Ohrkapsel immerhin noch eine recht beträchtliche und übertrifft ziemlich die der im allgemeinen niedriger stehenden Echidna. Es ist wohl die hohe funktionelle Ausbildung des Gehörorganes bei den Leporiden als Ursache hiervon anzusehen.

Von den Lageveränderungen, welche die Ohrkapsel bei den Säugern unter dem Einflusse des sich übermächtig ausbildenden Gehirnes erfährt, ist die hervorstechendste wohl eine Drehung um die transversale Achse, wodurch der bei niederen Vertebraten annähernd senkrecht stehende Längsdurchmesser nach hinten in horizontale Lage umgekippt wird. Während bei Reptilien die Ohrkapsel derart orientiert ist, dass ihre Pars canalicularis dorsal von der noch gering entwickelten Pars cochlearis sich befindet, liegt bei den Säugern im allgemeinen der cochleare vor dem canaliculären Anteil (noch ausgesprochener wird diese Lagebeziehung infolge des bei den Säugern erfolgten Auswachsens der Pars cochlearis nach vorne ins Gebiet der Basalplatte); nur Echidna hat sich hier das

primitive Verhalten bewahrt. Beim Kaninchen ist deutlich die Voreinanderlagerung der beiden Abschnitte ausgeprägt; die Vereinigungsstelle zwischen vorderem und hinterem Bogengang, welche bei Lacerta die höchste Stelle der Ohrkapsel einnimmt, bildet hier den hintersten Pol derselben; der bei niederen Vertebraten mehr oder minder vertical aufsteigende Ductus endolymphaticus läuft horizontal nach hinten; während, wie gesagt, bei Lacerta die Pars cochlearis unter der Pars canalicularis liegt, ist beim Kaninchen die vorderste Kuppel der Ohrkapsel von der äussersten Spitze der Pars cochlearis eingenommen und die Verbindungslinie zwischen der hinteren und der vorderen Ohrkapselkuppel liegt vollkommen horizontal. Hervorgerufen ist diese Umkippung der Ohrkapsel nach hinten, ebenso wie die gleiche Verlagerung des Occipitalpfeilers natürlich durch eine stark nach hinten drängende Wirkung des sich vergrössernden Gehirnes. Selbstverständlich wird von dieser Umlagerung auch das Tectum posterius mitbetroffen, das sich bei Amphibien und Reptilien zwischen den obersten Teilen der Ohrkapsel als dorsale Decke des Schädelcavums ausspannt. Der Ansatz des Tectum posterius an der Ohrkapsel bleibt auch beim Säuger im wesentlichen der gleiche, nämlich der oberste Teil der Prominentia semicircularis posterior kurz hinter deren Zusammenfluss mit der Prominentia semicircularis anterior; aber dieser ursprünglich dorsalste Teil der Ohrkapsel ist eben nun zum caudalen Ende derselben geworden; das Tectum selbst ist aus seiner mehr oder minder horizontalen Lage am Dach des Cavum cranii in Verticalstellung aufgerichtet und zur caudalen (antirostralen Begrenzung der Schädelhöhle geworden. So sehen wir denn auch beim Kaninchen das Tectum posterius vertical stehend, mit einer vorderen und hinteren Fläche, einem oberen und unteren Rande versehen.

Eine zweite, weniger ausgesprochene Lageveränderung der Ohrkapsel der Säuger gegenüber derjenigen der Reptilien be-

trifft im wesentlichen die Pars canalicularis und besteht in einer geringen Drehung um die Längsachse, in einer teilweisen seitlichen Umlegung der ursprünglich medialen Kapselfläche durch das sich in lateraler Richtung auswölbende Gehirn, wodurch jene Fläche, die ursprünglich rein als Seitenwand der Schädelhöhle fungierte, mehr oder minder zu einem Teile des Bodens derselben wird. Es ist diese Erscheinung beim Kaninchen noch nicht sehr stark ausgeprägt; immerhin ist die zwischen der Prominentia cruris communis und Prominentia semicircularis anterior gelegene Fläche in einem Winkel von etwa 45° geneigt und wird von den seitlichen Partien des Kleinhirns teilweise überlagert.

Noch eine dritte Lageveränderung der Ohrkapsel lässt sich bei den meisten Säugern konstatieren, die wir gewissermassen als eine Drehung um die verticale Achse auffassen können. Während beim Reptil die Ohrkapsel von hinten-medial nach vorn-lateral gerichtet ist, verläuft ihre Längsachse bei den Säugern meist von hinten-lateral nach vorn-medial. Es ist diese Richtungsänderung zum Teil bedingt durch das Auswachsen der Pars cochlearis in mediorostraler Richtung in das Gebiet der Basalplatte hinein, zum anderen Teil aber eine Folge der starken seitlichen Ausweitung der hinteren Partien des Schädelcavums, durch welche die hinteren Pole der Ohrkapseln auseinandergedrängt werden, während die vorderen Pole gewissermassen durch ihre Beziehungen zur Basalplatte fixiert sind und in diesem Gebiete die seitliche Ausweitung der Schädelhöhle in anderer, nachher zu besprechender Weise stattfindet. Beim Kaninchen ist diese dritte Drehung der Ohrkapseln nur sehr gering ausgeprägt. Die beiden Partes canaliculares stehen vollkommen parallel und nur eine geringe Convergenz der Partes cochleares ist vorhanden. Offenbar hält sich beim Kaninchen die laterale Verbreiterung der hinteren Partien des Cavum cranii im Verhältnis zu anderen Säugern in mässigen Grenzen.

Pars cochlearis der Ohrkapsel.

Wir haben nun schon mehrfach die Gaupp sche Auffassung der Pars cochlearis der Amnioten gestreift und wollen jetzt etwas näher auf dieselbe eingehen. Der Vergleich der Lage und Konfiguration der vorderen Oticalregion von Lacerta mit den Verhältnissen bei den Amphibien einerseits, den Säugern andererseits, vor allem die Lagebeziehungen der Nervenlöcher dieser Region haben Gaupp zu der Annahme gebracht, dass der Ductus cochlearis der Amnioten gewissermassen in das Gebiet der Basalplatte der Amphibien eingewachsen sei, dass also ein Skeletmaterial, welches bei diesen noch einen Teil der soliden Basalplatte bildete, bei jenen zur Umschliessung des Schneckenganges, zur Bildung der Pars cochlearis der Ohrkapsel Verwendung finde, ferner, dass die bei den Reptilien angebahnte Vergrösserung der Ohrkapsel auf Kosten der Basalplatte bei den Säugern noch bedeutend weiter vorgeschritten sei.

Auch die Form- und Lageverhältnisse der Pars cochlearis des Kaninchens entsprechen nun vollkommen den von Gaupp als für die Säuger charakteristisch angesehenen; sie stehen daher mit der oben skizzierten Anschauung in vollem Einklang und gestatten bei Annahme derselben eine lückenlose Anknüpfung an die sonst recht abweichenden Verhältnisse bei Lacerta.

So sehen wir beim Kaninchen die Schneckenkapsel nach vorn bis an die Grenze der Orbitotemporalregion, d. h. bis in die Querschnittsebene des Hinterrandes der Sattelgrube reichen; ihre vordere Kuppel ist nur durch das Foramen caroticum von der Wurzel der Ala temporalis getrennt; bei Lacerta bleibt die Pars cochlearis viel weiter zurück und durch die ganze lateral von der Fenestra basicranialis posterior gelegene Partie der Basalplatte von der Wurzel der Ala temporalis geschieden. Mit freiem lateralem Rand begrenzt der vordere Teil der Basalplatte von Lacerta die Fenestra prootica; beim Kaninchen ist

die Basalplatte bis ganz nach vorn von der Schneckenkapsel flankiert und wird zwischen den beiden cranialwärts convergierenden Partes cochleares vorn deutlich eingeengt, und die mediale Begrenzung der Fenestra sphenoparietalis, deren hinterer Teil der Fenestra prootica von Lacerta entspricht, wird von der Pars cochlearis gebildet. Es besteht wohl schon darnach gar kein Zweifel, dass die vordere Partie der Pars cochlearis vom Kaninchen in ihrer ganzen Lagebeziehung durchaus den seitlichen Abschnitten des vorderen Teiles der Basalplatte von Lacerta entspricht.

In vollem Einklange damit steht das auch schon von Gaupp als besonders charakteristisch hervorgehobene Verhalten des Foramen faciale und der Commissura suprafacialis. Bei Lacerta tritt der siebente Hirnnerv über der vordersten Kuppe der Pars cochlearis, zwischen ihr und der soliden Basalplatte aus dem Schädelraum hinaus; er ist überbrückt und damit seine Austrittsstelle zu einem Foramen gestaltet durch die von Gaupp als „suprafaciale basicapsuläre Commissur" bezeichnete Knorpelspange, welche sich von der Pars canalicularis der Ohrkapsel, und zwar speziell von der Prominentia ampullaris superior und Prominentia utricularis zum seitlichen Rande des vorderen Teiles der Basalplatte herüberspannt. Beim Kaninchen dagegen finden wir, wie es auch schon Gaupp als für die Säuger typisches Verhalten beschrieben, das Foramen faciale nicht über der vordersten Spitze, sondern über einer weit hinter der vorderen Kuppel gelegenen Partie der Schneckenkapsel, es ist das Foramen faciale gewissermassen von der Schneckenkapsel unterwachsen, auf ihren Rücken aufgenommen worden. Demgemäss verbindet sich die suprafaciale Commissur, die auch beim Kaninchen hinten von der Pars canalicularis, und zwar der Prominentia utriculoampullaris superior entspringt, nicht mehr mit einem Teile der soliden Basalplatte, sondern mit der jetzt eben bis hier vorn ausgedehnten

Schneckenkapsel; sie wurde, wie Gaupp sich ausdrückt, aus einer basicapsulären zu einer „intercapsulären" Commissur. Beachten wir noch einmal, dass sich die suprafaciale Commissur von Lacerta vorn in den freien lateralen Rand der Basalplatte fortsetzt; beim Kaninchen dagegen sehen wir sie nicht in den lateralen Rand der Schneckenkapsel, sondern in jene stumpfe Kante auslaufen, welche die mediale von der abgeplatteten oberen Fläche der Pars cochlearis trennt. Weiterhin sehen wir, dass der Facialis, nachdem er durch das Foramen faciale getreten, damit nicht neben die Schneckenkapsel gelangt, sondern auch hier noch auf die obere Fläche derselben zu liegen kommt. Wir müssen uns also wohl vorstellen, dass bei der Umwandlung der unter und vor dem Facialis gelegenen ursprünglich dünnen soliden Basalplattenpartien in die hohle, kugelig aufgetriebene Schneckenkapsel die Knorpelmassen im wesentlichen nach der Seite und nach unten ausgedehnt wurden, und demnach die ganze obere Fläche der Pars cochlearis vom Kaninchen eigentlich seitlich von der ursprünglichen, bei Lacerta vorhandenen Schädelhöhle entwickelt ist. Wir werden darauf und auf die Art und Weise, wie diese Fläche beim Säuger sekundär in den Schädelraum einbezogen wird, später noch ausführlich zurückkommen.

Dass bei dem Auswachsen der Pars cochlearis nach vorn, auch wohl noch im Zusammenhange mit der geschilderten Umkippung der Längsachse der ganzen Ohrkapsel verschiedene räumliche Verschiebungen der einzelnen Teile stattfinden, geht daraus hervor, dass das Foramen acusticum inferius, das bei Lacerta hinter dem Foramen faciale liegt, beim Säugetier unter dieses gerückt ist. Auch das obere Acusticusloch tritt näher an das Foramen faciale heran und die beiden Acusticuslöcher und das Facialisloch liegen nun eng aneinandergedrängt und werden durch Erhebung der umgebenden Knorpelpartien gemeinsam in den Grund des Meatus acusticus internus aufgenommen.

Verbreiterung der Schädelhöhle in der Ohrregion; Cavum supracochleare; Reste der primitiven Schädelseitenwand.

Wir haben oben gesehen, wie in den hinteren Teilen der Ohrregion eine Verbreiterung der Schädelhöhle bei den Säugern dadurch zustande gekommen ist, dass die Ohrkapsel nach hinten und nach der Seite umgelegt, gewissermassen basal niedergedrückt und teilweise lateral hinausgedrängt worden ist. Ein gleicher Vorgang konnte sich im Gebiete der Pars cochlearis der Ohrkapsel offenbar nicht abspielen; die Schneckenkapsel lag ja von ihrer ersten Entstehung an basal, eine seitliche Verdrängung war infolge ihrer Beziehung zu den mittleren Teilen der Basalplatte unmöglich. So hat in dieser Region ein ganz anderer Modus der Verbreiterung der Schädelhöhle Platz gegriffen, indem ein Raumgebiet, welches ursprünglich vollständig ausserhalb des Cavum cranii, neben der Seitenwand des Schädelraumes gelegen war, in diesen miteinbezogen wurde. Eine solche sekundäre Vergrösserung des Schädelraumes bei den Säugern hat G a u p p schon in der Orbitotemporalregion beschrieben und wir werden auf die in jener Region stattfindende Einverleibung des „Cavum epiptericum" ja unten noch zu sprechen kommen; dass ein vollkommen analoger Vorgang sich auch in der vorderen Ohrregion abspielt, ist bisher noch nicht klar erkannt worden; doch geht es aus den Befunden am Kaninchencranium unzweifelhaft hervor.

Vergleichen wir einmal die laterale Begrenzung der primordialen Schädelhöhle in der vorderen Oticalregion bei Lacerta und beim Kaninchen. Wir haben oben schon darauf hingewiesen, dass b e i L a c e r t a die präfaciale basicapsuläre Commissur als ein Teil der primordialen Schädelwandung anzusprechen ist und dass diese Commissur sich nach vorn in den lateralen Rand des vorderen Teiles der Basalplatte fortsetzt. Mit diesem freien Rande beginnt nun allerdings zunächst eine Lücke in

der knorpeligen Umwandung des Schädelraumes; erst weiter oben und gleichzeitig lateral ist wieder ein knorpeliger Anteil der Seitenwand entwickelt in Gestalt der schmalen Taenia marginalis und ebenso weiter vorn, kurz hinter dem Foramen N. abducentis in der von eben jenem Rand zur Taenia marginalis aufsteigenden Pila prootica. Aber in der ganzen so umgrenzten Lücke, der Fenestra prootica, ist die Seitenwand repräsentiert durch eine Lage verdichteten Bindegewebes, die sich eben vom lateralen Rande der Basalplatte zur Taenia marginalis erstreckt, und es besteht kein Zweifel, dass alle Gebilde, die lateral von der präfacialen Commissur und der an sie anschliessenden Kante der Basalplatte gelegen sind, sich bereits ausserhalb des Schädelraumes befinden. Demnach verlässt z. B. der N. facialis den Schädelraum durch das Foramen faciale; das Ganglion geniculi, das er nach dem Durchtritt durch dieses Foramen entwickelt, liegt also bereits ausserhalb der Schädelhöhle, ebenso die Abgangsstelle des N. petrosus superficialis major. Auch der Trigeminus, der, durch die präfaciale Commissur vom Facialis getrennt, im Gebiete der Incisura prootica den freien Rand der Basalplatte überschreitet, tritt damit gleichzeitig aus dem Schädelraum hinaus; auch seine Ganglien (der erste Ast hat bei Lacerta sein eigenes, weiter vorn gelegenes Ganglion) befinden sich bereits ausserhalb des Cavum cranii.

Vergleichen wir damit die Verhältnisse beim Kaninchen, so erkennen wir auf den ersten Blick, dass hier ein Gebiet, das bei Lacerta ausserhalb des Cavum cranii gelegen war, in dasselbe miteinbezogen worden sein muss; denn das Ganglion geniculi des Facialis, das ganze Ganglion semilunare des Trigeminus liegen beim Kaninchen innerhalb des Cavum cranii. Die primordiale Seitenwand, die sich nun, wie wir sehen werden, allerdings auch in lückenhafter Weise, lateral von diesen Ganglien findet, muss also eine neue, von der bei Lacerta verschiedene sein.

Wo wäre nun die ursprüngliche Seitenwand anzunehmen, wie wir sie bei Lacerta kennen gelernt haben? Zunächst besteht kein Zweifel, dass die suprafaciale Commissur als ein Teil derselben zu betrachten ist. Diese Commissur setzt sich aber, wie wir sehen, in die abgerundete Kante zwischen medialer und oberer Fläche der Pars cochlearis fort und so haben wir oben schon die Folgerung gezogen, dass diese Kante dem freien lateralen Rande der Basalplatte bei Lacerta entspreche; es müsste also die primäre Seitenwand von dieser Kante aus gegen den Unterrand der der Taenia marginalis von Lacerta ungefähr entsprechenden Commissura orbitoparietalis angenommen werden. Und diese Annahme wird nun nahezu zur Gewissheit durch die auf Fig. 6 und Fig. 19—22 dargestellten Befunde an der Serie II. Finden sich doch hier gerade in dieser Lage jene merkwürdigen Knorpelplatten a und b, die wir daher wohl mit Recht als palingenetische Reste eben jener primären Seitenwand ansehen können und als Restknorpel bezeichnet haben. Der Knorpel a ist auf der einen Seite teilweise mit der suprafacialen Commissur, von deren dorsaler Seite er sich erhebt, homokontinuierlich verbunden; auf der anderen Seite ist er ganz frei; die Grösse der Knorpel b ist beiderseits etwas verschieden. Diese Ungleichheiten, sowie das gänzliche Fehlen der Knorpel an älteren Stadien weisen schon darauf hin, dass es sich hier um Reste einer im Verschwinden begriffenen Bildung handelt. Der untere freie Rand der Knorpel b ist deutlich gegen die stumpfe mediale Kante des Planum supracochleare gerichtet und streckenweise auch durch dichtere bindegewebige Züge an dieselbe angeschlossen. An ihrer vorderen Spitze aber setzt sich die Knorpelplatte b in eine ziemlich derbe Membran fort, die ihren ventralen Anschluss an die Seitenpfeiler des Dorsum sellae findet (Fig. 19, mit * bezeichnet). Dass auch hierin eine Übereinstimmung mit dem Verhalten der Seitenwand bei Lacerta gegeben ist, werden wir bei Besprechung

der Orbitotemporalregion sehen. Aber auch dorsal von den Knorpeln a und b lässt sich die Lage der ursprünglichen Seitenwand noch verfolgen; denn wie auf den Schnitten Fig. 11 und 12 zu erkennen ist, erstreckt sich von ihrem oberen Rand bis zu dem ventralen der Commissura orbitoparietalis eine mehr oder minder deutliche Grenzlinie zwischen einem nach innen und oben gelegenen lockeren pericerebralen und einem aussen und unten gelegenen dichteren Gewebe, ja in den vorderen Partien (Fig. 20) besteht diese Grenzlinie aus einer merklich verdichteten, wohl schon als Anlage der Dura zu bezeichnenden Bindegewebslage, die sich in die oben schon erwähnte, vor dem Knorpel b zwischen Seitenpfeiler des Dorsum sellae und Unterrand der Commissura orbitoparietalis ausgespannte Membran fortsetzt.

So können wir also mit grosser Genauigkeit in diesem jungen Entwickelungsstadium beim Kaninchen noch die Lage der ursprünglichen, dem Zustande bei Lacerta entsprechenden Seitenwand in der vorderen Ohrregion nachweisen. Aber die jetzt noch vorhandenen, später ganz verschwindenden Reste dieser Bildung dienen nicht mehr zur Umgrenzung der Schädelhöhle; es dehnt sich vielmehr, wie schon erwähnt, das Cavum cranii eine ziemliche Strecke weit lateral über diese ursprüngliche Seitenwand hinaus. Lateralwärts sich ausbildende Teile des Primordialcraniums, vervollständigt durch Deckknochen, bilden eben nun eine neue, weiter ausgreifende Schädelwandung, so dass dadurch ein ursprünglich ausserhalb des Cavum cranii gelegenes Raumgebiet in dieses miteinbezogen wird. Wir wollen diesen neu erworbenen Teil des Schädelraumes als Cavum supracochleare bezeichnen, weil er grossenteils über der Pars cochlearis der Ohrkapsel gelegen ist. Es ist nämlich eben jene oben geschilderte lateral von der ursprünglichen Seitenwand vorgewölbte Partie der Schneckenkapsel, die mit ihrer abgeplatteten oberen Fläche einen wesent-

lichen Teil des Bodens des Cavum supracochleare bildet. Vervollständigt wird dieser Boden dann durch die an die laterale Kante dieser Fläche sich anschliessende Bildung des Tegmen tympani.

Das Tegmen tympani ist ein bei Säugern offenbar in progredienter Entwickelung begriffener Teil des Primordialcraniums, der sich wohl im Anschluss an die schon bei Reptilien vorhandene Crista parotica ausgebildet hat. In direkter Fortsetzung der Crista parotica erstreckt es sich von der Aussenfläche der Pars canalicularis, speziell der Prominentia utriculoampullaris superior aus nicht nur als gewölbte Platte lateralaufwärts, sondern verlängert sich, wie Gradenigo zeigte, nach vorn, zunächst als ein freier Fortsatz (Processus perioticus Gradenigos), der sich neben die Pars cochlearis anlegt; auch dieser Processus perioticus verbreitert sich aber dann plattenförmig und gelangt nun, wenigsten beim Kaninchen, zu knorpeliger Verschmelzung mit der lateralen Kante eben jener oberen Fläche der Pars cochlearis. Damit dass das Tegmen tympani den seitlichen Anschluss an das Planum supracochleare gewinnt, bildet es eine Fortsetzung der knorpeligen Wandung des supracochlearen Raumes. Dazu kommt nun noch, dass die zwischen der Prominentia utricoloampullaris superior der Ohrkapsel und der Commissura orbitoparietalis, resp. der Lamina parietalis bestehende Knorpelverbindung, die Commissura capsuloparietalis, sich auch noch eine Strecke weit nach vorn fortsetzt, hier mit der dorsalen Wölbung des Tegmen tympani in Zusammenhang steht und so eine homokontinuierliche Verbindung zwischen Tegmen tympani und Commissura orbitoparietalis bildet. Damit besteht in diesem hintersten Gebiete nicht nur ein knorpeliger Boden, sondern auch schon eine vollkommene knorpelige Seitenwand des Cavum supracochleare. Es ist diese Seitenwand jedoch von einer Öffnung durchbohrt, durch welche der N. facialis

hindurchtritt. Es ist ja klar, dass für diesen Nerven, der beim Reptil direkt nach dem Durchtritt durch das Foramen faciale zu seinem peripheren Verbreitungsgebiete gelangte, der dann beim Säugetier nach diesem Durchtritt erst auf die dorsale Fläche der seitlich verbreiterten Pars cochlearis zu liegen kam, nun beim Anschluss einer knorpeligen Seitenwand an diese Fläche eine Lücke ausgespart bleiben musste. Wir wollen diese Lücke, durch welche der Facialis nun auch das Cavum supracochleare und damit den definitiven Schädelraum verlässt, als Foramen faciale secundarium oder externum bezeichnen.

Im Stadium der Modellserie I ist nun vor dem Foramen faciale secundarium der Anschluss des Tegmen tympani an das Planum supracochleare erst auf ganz kurze Strecke erfolgt, d. h. in Form einer vor diesem Foramen gelegenen Knorpelspange. Weiter cranialwärts (rostral) ist in diesem Stadium das Cavum supracochleare seitlich von der lateralen Kante des Planum supracochleare noch nicht abgeschlossen und seine Bindegewebsmassen gehen ziemlich kontinuierlich in die der Umgebung über. Aber schon lässt sich, wie wir sahen, im Anschlusse an das knorpelige Tegmen tympani und an die Seitenkante des Planum supracochleare vorknorpeliges Gewebe nachweisen und im Stadium III sehen wir dieses zu einer weit seitlich ausladenden Knorpelplatte ausgewachsen, die sich als Decke über den vorderen Teil der Paukenhöhle wölbt. Diese Knorpelplatte kommt lateral schliesslich bis zur Berührung mit dem unteren Rand von Squamosum und Parietale, die ja über die ventrale Grenze der Commissura orbitoparietalis in die Fenestra sphenoparietalis hereinragen, so dass nun mit Hilfe dieser Deckknochen auch hier ein vollkommener seitlicher Abschluss der Schädelhöhle erzeugt ist. Weiter vorn schliesst sich in diesem Stadium die Knorpelplatte des Tegmen auch noch an die Seite der Commissura alicochlearis an und dehnt sich

bis nahe an die Ala temporalis aus. Der ganze hinter der Ala temporalis gelegene Anteil der Fenestra sphenoparietalis ist damit, mit Ausnahme der für den Durchtritt des dritten Trigeminusastes bleibenden Lücke (Foramen ovale), sowie einer kleineren Lücke für den N. petrosus superficialis major vollständig abgeschlossen. Und so schliesst Boden und Seitenwand des Cavum supracochleare direkt an die des Cavum epiptericum an, d. h. das Cavum supracochleare geht rostralwärts kontinuierlich in das bei der Orbitotemporalregion zu besprechende Cavum epiptericum über.

Das ganze Cavum supracochleare ist natürlich von Bindegewebe erfüllt und birgt ausserdem wichtige Nervenstämme und Ganglien. Der N. facialis tritt, wie wir gesehen haben, durch das Foramen faciale (primarium) in das Cavum supracochleare ein und durch das Foramen faciale secundarium aus ihm wieder heraus, in ihm entwickelt er sein Ganglion geniculi, das hier in jener seichten grubigen Vertiefung liegt, die wir als Fovea geniculari s bezeichnet haben. Auch der vom Ganglion geniculi aus unter dem lateralen Rande des Ganglion semilunare nach vorn verlaufende N. petrosus superficialis major liegt während dieses ganzen Verlaufes im Cavum supracochleare und verlässt dasselbe erst seitlich von der Commissura alicochlearis durch eine eigene Lücke im knorpeligen Boden kurz hinter dem Foramen ovale. Der N. trigeminus tritt vor der suprafacialen Commissur, im Stadium der Serie II zwischen den beiden primären Seitenwandknorpeln a und b in den supracochlearen Raum ein; der ganze hintere Teil des Ganglion semilunare liegt in diesem Raume auf der oberen Fläche der Schneckenkapsel, die wohl dadurch zum Planum supracochleare abgeplattet wird. Der vordere Teil des Ganglion semilunare erstreckt sich noch weit in das Cavum epiptericum hinein.

Verlauf des N. facialis; Canalis facialis.

In der Verlaufsstrecke des N. facialis von seinem Eintritt in die Apertura interna bis zu seinem Austritt aus der Apertura tympanica können wir also, wie sich aus dem Vorigen ergibt, drei wesentlich verschiedene Abschnitte unterscheiden, zunächst die kurze Kanalstrecke durch die primäre Schädelseitenwand, also das unter der suprafacialen Commissur befindliche Foramen faciale (primitivum), dann eine nach oben ungedeckte mittlere Strecke im Gebiete des Cavum supracochleare und schliesslich das Foramen faciale secundarium, also den Kanal durch das die sekundäre Schädelwand bildende Tegmen tympani. Am definitiven knöchernen Schädel ist auch die mittlere durch das Ganglion geniculi ausgezeichnete Strecke nach oben abgeschlossen; ob ein derartiger Abschluss beim Kaninchen auch schon im Knorpelstadium statthat, kann ich nicht sagen, jedenfalls ist er im Stadium der Serie III noch nicht vorhanden. Wenn aber eine solche knorpelige Decke über dem Ganglion geniculi entsteht, so kommt ein Verhalten zustande, wie es Fischer bei Talpa beschrieben hat, nämlich ein scheinbar einheitlicher Knorpelkanal, aus dem eine nach vorn sehende Öffnung für den N. petrosus superficialis major herausführt, der Hiatus canalis Fallopiae. Dass nicht die ganze dorsale Bedeckung dieses Kanales auf die präfaciale Commissur der Saurier zurückzuführen ist, dass es also unrichtig ist, den ganzen Kanal kurzweg als „primären Facialiskanal" zu bezeichnen, glaube ich mit den vorstehenden Ausführungen nachgewiesen zu haben. Auch eine Angabe von Vrolik scheint mir nun ihre richtige Erklärung zu finden. Fischer hat darauf hingewiesen, dass der genannte Verfasser beim Menschen den primären Facialiskanal am Hiatus Fallopiae enden lässt und glaubt, dass derselbe den Abgang des N. petrosus innerhalb des „primären Facialiskanales" und die Sonderung von Hiatus

und Austrittsstelle des Facialis übersehen habe. Mir scheint bei Betrachtung der Vrolikschen Figuren und einem Vergleich derselben mit dem das gleiche Verhalten zeigenden Hertwig-Zieglerschen Modell vom Primordialcranium des Menschen die Sache doch sich etwas anders zu verhalten; ich glaube, dass in beiden Fällen tatsächlich nur die erste Strecke des knorpeligen Facialiskanales, d. h. die innere suprafaciale Commissur entwickelt ist, während die äussere suprafaciale Brücke noch fehlt; es ist eben die Ausbildung des Tegmen tympani noch nicht bis zum Anschluss an die Pars cochlearis vorgeschritten, die sekundäre Schädelseitenwand, der laterale Abschluss des Cavum supracochleare noch nicht entwickelt. Nach Broman (1899) erfolgt der Anschluss des vorderen Teiles des Tegmen tympani an die Ohrkapsel beim Menschen teilweise überhaupt erst bei der Verknöcherung, indem der knorpelige „Processus perioticus" (Gradenigo) zusammen mit dem ihn von der Pars cochlearis trennenden Bindegewebe verknöchert; für die Auffassung der ganzen Bildung als einer vom Primordialcranium ausgehenden neuen Schädelseitenwand tut dieser Vorgang natürlich nichts zur Sache. Selbstverständlich ist also die Austrittsstelle des Facialis aus dem Knorpelkanal, wie sie in der Vrolikschen Abbildung und im Hertwigschen Modelle sich darstellt, wohl dem Hiatus Fallopiae (exakter der äusseren Mündung des Foramen faciale primitivum), nicht aber der Apertura tympanica gleichzusetzen; aber erst die letztere, die allerdings beim Menschen offenbar erst später deutlich wird, bildet die eigentliche Austrittsstelle des Facialis aus dem Schädelraum und so ist die Annahme Vroliks, dass jene Austrittsstelle aus dem Cavum cranii im Hiatus Fallopiae gegeben sei, eine irrige.

Über den weiteren Verlauf des N. facialis nach seinem Austritt aus der Apertura tympanica ist nicht viel zu sagen; er entspricht ganz dem, wie er bei den übrigen Säugetieren,

am ausführlichsten durch v. Kampen geschildert wurde. Im Sulcus facialis in leichtem Bogen abwärts laufend, gelangt der Nerv hinter die Anheftungsstelle des Hyalknorpels an der Crista facialis (= parotica) und tritt durch das Foramen stylomastoideum primitivum zwischen Hyalknorpel und Processus mastoideus nach aussen. Die spätere Ausbildung eines Foramen stylomastoideum secundarium, das nach van Kampen beim erwachsenen Kaninchen zwischen Bulla tympanica und Mastoid gelegen ist, konnte ich an meinen Stadien nicht verfolgen, will also darauf nicht eingehen.

Chorda tympani.

Was den Verlauf der Chorda tympani anlangt, so möchte ich hier nur noch darauf hinweisen, dass dieselbe, nachdem sie sich um die Aussenseite des Hyalbogens geschlagen hat, unter der Sehne des Tensor tympani nach vorn zieht; es fiel mir dieses Verhalten gegenüber dem beim Menschen auf, bei welchem bekanntlich die Chorda dorsal über die Tensorsehne hinwegzieht. Inzwischen erschien die Arbeit von Bondy (1908), in welcher darauf hingewiesen wurde, dass das Verhalten der Paukensaite zur Tensorsehne in der Säugerreihe ungemein schwankt; es wäre eine interessante Aufgabe, die Ursache dieser Schwankung vergleichend-entwickelungsgeschichtlich zu untersuchen.

N. acusticus.

Während im wesentlichen die Astfolge des N. acusticus dem bei den Säugern allgemein beschriebenen Schema folgt, ergab sich in einer Beziehung eine interessante Abweichung von diesem Schema, insofern als nicht nur aus dem unteren, sondern auch aus dem oberen Aste ein Faserbündel zur Macula acustica des Sacculus verläuft. Ich habe über diese Tatsache

schon in einer kurzen eigenen Mitteilung berichtet und gezeigt, dass dieselbe eine Anknüpfung an Befunde bei niederen Vertebraten gestattet. Ich will hier nicht näher darauf eingehen, sondern verweise auf jene Arbeit (Voit, 1907).

Innenraum der Ohrkapsel.

Der Ohrkapselbinnenraum des Kaninchens lässt sich ebenfalls in weitgehendem Grade mit dem von Lacerta vergleichen. Dem von Gaupp bei der Eidechse beschriebenen Cavum vestibulare anterius entspricht ziemlich genau die obere Ausweitung des in der Pars canalicularis enthaltenen Hohlraumes, die ich als Recessus utriculoampullaris superior bezeichnet habe, dem Cavum vestibulare posterius von Lacerta der Recessus utriculoampullaris inferior. Der einzige Unterschied ist der, dass der Sacculus beim Säugetier nicht mehr im Hohlraum der Pars canalicularis neben dem Utriculus gelegen ist, sondern sich vor den Utriculus, an die mediale Seite des Anfangsstückes des Ductus cochlearis, also in den Hohlraum der Pars cochlearis hinein vorgeschoben hat. Es geht diese Lageveränderung des Sacculus gegen den Utriculus ja auch aus den bekannten Figuren von Retzius deutlich hervor. Dass der vordere und hintere Raum von Lacerta beim Säuger zum oberen und unteren geworden sind, hängt natürlich mit der oben geschilderten Drehung der Ohrkapsel zusammen.

Eine scharfe Trennung der beiden Räume durch ein Septum, wie sie bei Lacerta besteht, ist beim Kaninchen nicht vorhanden, aber immerhin sind sie nur durch einen verhältnismässig schmalen Kanal miteinander verbunden, der allerdings nach vorn mit dem Raum der Pars cochlearis frei zusammenhängt. Im Gegensatz zu Lacerta sind ferner beim Kaninchen wie überhaupt bei den Säugern die Kanäle für die Bogengänge nicht durch schmale Septen vom Hauptraum getrennt, sondern in-

folge der weiten Ausbuchtung der Bogengänge sind diese Septen zu einer dicken gemeinschaftlichen Knorpelmasse zusammengeflossen, die Gaupp als Massa angularis bezeichnete. Diese Masse wird dann von aussen her wieder eingeengt durch die unter den Bogengängen einsinkenden Fossae subarcuatae; bisher wurde allgemein nur die Fossa subarcuata anterior beschrieben, die sich in der gegen den Schädelraum gerichteten Fläche befindet und häufig auch als Flocculargrube bezeichnet wird, weil ihr die Flocke des Kleinhirns anliegt; doch sind beim Kaninchen ganz analoge Einsenkungen auch unter dem hinteren und seitlichen Bogengang vorhanden, freilich in mehr versteckter Lage. Bemerkenswert ist am Hohlraumsystem der Pars canalicularis noch, dass die unteren Endstücke des hinteren und seitlichen membranösen Bogenganges in einem gemeinschaftlichen, in den Recessus utriculoampullaris inferior führenden Hohlraum gelegen sind; schon bei Amphibien, Reptilien und Vögeln findet sich nach Gaupp eine mehr oder weniger unvollständige Trennung dieser beiden Kanalstücke; Fischer hat eine solche Kommunikation der Skeleträume des lateralen und hinteren Bogenganges bei Talpa konstatiert und in gleicher Weise ergibt sie sich jetzt beim Kaninchen; es scheint sich also um ein auch bei den Säugern allgemein verbreitetes Verhalten zu handeln.

Der Hohlraum der Pars cochlearis ist im wesentlichen einheitlich; doch beginnt das Septum spirale die einzelnen Schneckenwindungen zu trennen. Die bindegewebige Platte, in welcher die Ausbreitung des N. cochlearis mit dem Ganglion spirale gelegen ist, ist selbstverständlich als die Anlage der Lamina spiralis ossea anzusehen; durch sie ist schon ziemlich vollständig das Cavum perilymphaticum vestibulare (Scala vestibuli) vom Cavum perilymphaticum tympanicum (Scala tympani) geschieden. Ein Vergleich mit der dem Gaupp schen Modell zugrunde liegenden Lacertaserie ergibt, dass im Prinzip auch bei der Eidechse

schon vollkommen die gleichen Verhältnisse vorliegen, eine Tatsache, auf die meines Wissens bisher noch nicht genügend hingewiesen worden ist. Auch dort finden wir nämlich im Cavum cochleare schon deutlich einen oben und aussen von der Lagena gelegenen perilymphatischen Raum, der mit der Fenestra vestibuli in Beziehung steht und als Scala vestibuli zu bezeichnen ist, und einen unten und innen von der Lagena gelegenen, die Scala tympani; beide stehen über dem vorderen Ende der noch kurzen Lagena miteinander in Verbindung, sind aber sonst durch eine Bindegewebslage getrennt, in der nicht nur die Fasern des Ramus posterior N. acustici zur Papilla basilaris (und Papilla lagenae) verlaufen, sondern auch (also bereits innerhalb der Knorpelkapsel) die dazugehörigen Ganglienmassen gelegen sind. Wir finden also auch hier schon ein vom Ganglion vestibulare getrenntes Ganglion cochleare und ausserdem deutlich eine Bildung, die wir als Vorläufer der Lamina spiralis ossea der Säuger ansprechen können.

Fenestra cochleae.

Gaupp hatte schon in seiner Lacerta-Arbeit die Vermutung ausgesprochen, dass die einheitliche Fenestra perilymphatica der Lacertilier bei den Säugern in zwei Öffnungen, die eigentliche Fenestra cochleae (Foramen rotundum) und den Aquaeductus cochleae zerlegt wurde. Fischer hatte dann diese Vermutung bestätigt, indem er die während der Ontogenese stattfindende Aufteilung der einheitlichen Öffnung durch einen vom vorderen Rand nach hinten wachsenden zapfenförmigen Knorpelfortsatz bei Semnopithecus nachweisen konnte. Interessant ist, dass bei Echnida diese Aufteilung unterbleibt und hier zeitlebens nur eine einheitliche als Fenestra perilymphatica (cochleae) zu bezeichnende Öffnung vorhanden ist, ein Aquaeductus cochleae also fehlt. Deutlich ist nun beim

Kaninchen ebenfalls die Aufteilung der Fenestra zu verfolgen, doch gestalten sich die Verhältnisse etwas komplizierter, als es nach den bisherigen Befunden anzunehmen war. Im Stadium der Serie I sehen wir die noch einheitliche Öffnung, die aber schon nicht mehr runde Form besitzt, da von ihrem vorderen Rand ein breiter Knorpelfortsatz nach hinten einspringt, den ich Proc. intraperilymphaticus nenne. Nun liegt der vordere Rand der Fenestra um ein gutes Stück tiefer als der nach oben eingekrempelte, schon der Pars canalicularis angehörige hintere, und wenn nun im Stadium III die Aufteilung vollendet ist, so finden wir den Proc. intraperilymphaticus nicht mit dem eigentlichen Hinterrand der Fenestra cochlearis, sondern mit der weiter unten von der Pars canalicularis ins Gebiet des Recessus jugularis vorspringenden freien vorderen Kante der Crista parotica verwachsen. Die den perilymphatischen Raum der Scala tympani nach unten abschliessende derbe Bindegewebsmembran ist nun in dem hinteren, höher gelegenen Abschnitt der Fenestra straff zwischen deren Rändern ausgespannt, in ihrem vorderen-medialen Winkel als Wand des Saccus perilymphaticus nach medial-unten ausgebuchtet. Der nach hinten auswachsende Proc. intraperilymphaticus bleibt infolgedessen von dem ganzen hinteren Teile dieser Membran ziemlich weit ventral entfernt, ein Verhalten, das ja auch an der Fischerschen Abbildung von Semnopithecus deutlich zum Ausdruck kommt. So kommt es, dass die nach der definitiven Aufteilung entstandene laterale Öffnung, die Fenestra cochleae sensu stricto, nicht direkt von jener Verschlussmembran überzogen wird, dass diese also nicht ohne weiteres zu einem Bestandteile der Membrana tympani secundaria wird; vielmehr führt nun diese Öffnung zunächst in einen mit lockerem Bindegewebe erfüllten Raum, der seinerseits erst nach oben durch die straff gespannte Verschlussmembran, nach der medialen Seite durch die laterale Wandung des Saccus perilymphaticus abgeschlossen ist. Wie

sich hier die definitiven Verhältnisse ausbilden, muss erst weiterer Untersuchung vorbehalten werden. Durch die mediale, aus der ursprünglich einheitlichen Fenestra abgetrennte Öffnung, den Aquaeductus cochleae, tritt nicht nur der Ductus perilymphaticus nach unten, dessen Hohlraum deutlich mit den subarachnoidealen Räumen kommuniziert, sondern medial davon auch ein kleines Gefässästchen, welches venöses Blut aus der Ohrkapsel zur Vena jugularis führt; es ist dasselbe Venenästchen, das Fischer bei Talpa beschrieben hat.

Eine kleine Besonderheit möchte ich hier noch erwähnen. Während in der dem Hauptmodell zugrunde liegenden Serie I der vom Vorderrande der Fenestra cochleae entspringende Proc. intraperilymphaticus hinten noch frei ist, ist er in der sonst durchweg eine jüngere Entwickelungsstufe aufweisenden Serie II schon mit dem Knorpel der Pars canalicularis verschmolzen, es ist also hier die Aufteilung der Fenestra schon vollendet. Es ist das wieder ein deutliches Beispiel der von Mehnert seinerzeit als häufige Tatsache hervorgehobenen mangelnden Korrelation im Entwickelungsgrad der Organe.

Crista parotica; Processus mastoideus.

Die von der Prominentia semicircularis lateralis nach der Seite und vorn sich erhebende Knorpelplatte, die von Gaupp mit der Crista parotica homologisiert wurde, ist beim Kaninchen besonders kräftig entwickelt. In bekannter Weise ist mit ihr der Hyalknorpel homokontinuierlich verbunden. Hervorzuheben ist, dass der Occipitalpfeiler hinter dem Foramen jugulare im wesentlichen nicht mit der Ohrkapsel selbst, sondern eben mit der Crista parotica verschmilzt. Vor allem aber ist bemerkenswert, dass der Processus mastoideus als eine ebenfalls der Crista parotica angehörige Bildung erscheint; er ist ein offenbar unter der Wirkung von inserierenden Muskeln (M. sternomasto-

ideus und M. cleidomastoideus) besonders stark hervorgezogener Teil derselben.

Tectum posterius.

Wir haben oben schon hervorgehoben, dass die verticale Stellung des Tectum posterius eine sekundäre ist und im Zusammenhange steht mit der Umkippung der ganzen Ohrkapsel nach hinten. Es dient also diese Bildung nicht mehr, wie bei Lacerta zur dorsalen, sondern zur hinteren Begrenzung der Schädelhöhle. Das Tectum posterius ist auch beim Kaninchen im wesentlichen zwischen den Ohrkapseln ausgespannt, während die Occipitalpfeiler, wie wir sahen, mit freiem dorsalen Rand enden und so die Incisura occipitalis superior erzeugt wird. Allerdings kommen die Occipitalpfeiler mit ihren dorsalen Partien auch zur Verwachsung mit dem Tectum posterius; denn selbstverständlich entspricht die ganze Knorpelplatte bis zum Anschluss an die Ohrkapseln dem direkt zwischen den Ohrkapseln ausgespannten Tectum von Lacerta, also nicht nur die mit freiem dorsalem und ventralem Rande versehene Spange, sondern auch jene Platte, die nach hinten kontinuierlich mit dem Occipitalpfeiler, nach vorn mit der Lamina parietalis zusammenhängt. Es ist nur dieser Teil des Tectum posterius eben infolge des Anschlusses von Occipitalpfeiler und Parietalplatte nicht mehr so deutlich in seiner ursprünglichen Beziehung zu erkennen; er entspricht ohne Zweifel dem hinteren Teile der Lamina supracapsularis bei Echidna, für den Gaupp ebenfalls die Zugehörigkeit zum Tectum posterius nachgewiesen hat. Wenn wir nun die Ausdehnung des Tectum von einer Ohrkapsel bis zur anderen mit der bei Lacerta vergleichen, so erkennen wir, dass dieselbe beim Säuger eine verhältnismässig viel bedeutendere geworden ist und so kommt auch hier wieder die gewaltige Ausweitung des Schädelcavums unter dem Einflusse des sich vergrössernden Gehirnes zur Geltung.

Parietalplatte.

Die über der ganzen Pars canalicularis sich erhebende Parietalplatte ist unzweifelhaft nach Gaupp mit dem hinteren Teile der Taenia marginalis von Lacerta zu homologisieren; die schmale Spange, die sich dort findet, ist allerdings zu einer recht breiten Platte geworden, ein weiteres Beispiel für progrediente Entwickelung eines Teiles des Primordialcraniums bei den Säugern. Die lange Spalte, Fissura capsuloparietalis (Foramen jugulare spurium), welche die Parietalplatte von der Prominentia semicircularis anterior trennt, ist ohne weiteres auf die gleiche Lücke bei Lacerta zurückzuführen, also die homokontinuierliche Verbindung, die bei Echidna besteht, wohl sicher als sekundäre Abänderung anzusehen. Mit dem vordersten Teile der Pars canalicularis ist nun die Parietalplatte auch beim Kaninchen vereinigt; es handelt sich auch hier um einen neuen, wohl aus irgendwelchen mechanischen Gründen aufgetretenen Zusammenhang; besonders bemerkenswert ist nun, dass im direkten Anschluss hieran sich die knorpelige Verbindung zwischen der Randspange und den ventralen Teilen nach vorn fortsetzt, dabei aber nun der ventrale Anschluss an seitlich von der ursprünglichen Schädelwandung gelegene Teile, an das Tegmen tympani erfolgt, wodurch eben jene oben beschriebene sekundäre knorpelige Seitenwand entsteht.

3. Regio orbitotemporalis.

a) Hintere Hälfte.

Primäre Schädelseitenwand.

Eine ähnliche Vergrösserung des Schädelraumes der Säuger gegenüber dem niederer Vertebraten, wie wir sie in der Ohrregion als Einverleibung des Cavum supracochleare kennen gelernt haben, hat bekanntlich Gaupp schon längst für die

hintere Hälfte der Orbitotemporalregion nachgewiesen. Auch hier erfährt die ursprüngliche primordiale Seitenwand, wie sie bei den niederen Wirbeltieren besteht, eine mehr oder minder weitgehende Reduktion und in einiger Entfernung lateral von ihr bildet sich eine neue Seitenwand aus. Der Processus basipterygoideus, der bei den Sauriern als kleiner Fortsatz von der Schädelbasis lateral vorspringt, ist es hier, der bei den Säugern, zur Ala temporalis weiterentwickelt, im wesentlichen den neu hinzugekommenen Raum begrenzt, und G a u p p gab daher dem letzteren den passenden Namen Cavum epiptericum. Das hauptsächlichste Beweismittel für diese ganze Anschauung lag in dem Verhalten der Nerven, die gleiche topographische Beziehungen einerseits bei den Sauriern zum Processus basipterygoideus, andererseits bei den Säugern zur Ala temporalis besitzen; eine wesentliche Stütze für dieselbe bot sich dann auch in den Befunden bei Echidna, wo sich deutlich noch Reste der ursprünglichen Seitenwand nachweisen liessen und so eine ziemlich genaue Abgrenzung der primitiven Schädelhöhle gegen das Cavum epiptericum gestatteten. Allerdings bestehen in anderer Hinsicht bei Echidna in dieser Region ziemlich einseitig abgeänderte, von denen der anderen Säuger abweichende Verhältnisse und es ist daher ein glücklicher Zufall, dass wir nun auch beim Kaninchen, wo derartige Abweichungen nicht existieren, die Lage der ursprünglichen Seitenwand und damit die Grenze zwischen primärer Schädelhöhle und Cavum epiptericum mit recht grosser Genauigkeit feststellen können. Und es ergeben sich daraus, wie wir sehen werden, einige neue und nicht uninteressante Schlüsse.

Wir wollen zunächst wieder, wie in der Ohrregion, versuchen, durch einen Vergleich mit den Verhältnissen bei Lacerta die Lage der ursprünglichen Seitenwand am Kaninchencranium möglichst exakt zu bestimmen. Betrachten wir also die Schädelseitenwand der Eidechse von der Pila prootica an cranialwärts

(s. Gaupp, in Hertwigs Handbuch, Fig. 382). Dieselbe ist als Knorpelwandung recht lückenhaft ausgebildet; befindet sich doch hier, vor der Pila prootica die grosse Fenestra metoptica. Immerhin lässt sich doch auch hier die Anschlusslinie der Seitenwand an die Schädelbasis feststellen. So besteht kein Zweifel, dass sie zunächst durch jene Knorpelleiste dargestellt wird, die von der Wurzel der Pila prootica an in direkt transversaler Richtung medialwärts zieht bis zu der Stelle, wo die Crista sellaris und das lateral-hintere Ende der Trabecula baseos cranii aneinanderstossen. Die Leiste überbrückt den N. abducens und es ist klar, dass dieser Nerv, nachdem er durch das so gebildete Foramen hindurchgetreten ist, sich ausserhalb des Schädelraumes befindet. Von hier an nach vorn ist der Anschluss der Seitenwand an den nun recht schmal gewordenen Boden des Cavum cranii offenbar längs der lateralen Ränder der beiden Trabekel anzunehmen. Von dieser ganzen Linie aus ist nun die Schädelseitenwand bis an die knorpelige Umgrenzung des metoptischen Fensters, d. h. bis an die Pila metoptica, Pila prootica und Taenia parietalis media ergänzt zu denken; sie ist hier eben wieder nur in bindegewebigem Ausbildungszustand vorhanden. In gleicher Weise ist auch der Anschluss nach oben bis an die Taenia marginalis anzunehmen; wir wollen darauf jedoch nicht eingehen, da es uns zunächst nur auf die unteren Partien dieser Seitenwand ankommt. Da ist denn noch hervorzuheben, dass inkonstant ein weiterer Teil derselben verknorpeln kann in Form der von Gaupp bei einem Lacertaembryo von 47 mm Länge auf nur einer Seite konstatierten Supratrabecularspange; diese läuft von eben jener Stelle medial vom Foramen n. abducentis, wo Crista sellaris, Trabecula und die den Abducens überbrückende Leiste zusammenstossen, nach vorn und geht in die Wurzel der Pila metoptica, resp. die als Subiculum infundibuli bezeichnete plattenförmige Verbreiterung derselben über. Ein Dorsum sellae

ist bei Lacerta nicht vorhanden, wohl aber schliessen sich über der Crista sellaris die bindegewebigen Massen an, die Gaupp als Mittelhirnpolster bezeichnete.

Vergleichen wir damit die Befunde am Kaninchencranium, speziell diejenigen, die sich in der Serie II (Fig. 6 u. 17—19) darbieten. Wir können zunächst wohl sagen, dass der bei der Ohrregion beschriebene Restknorpel b in seiner Lage direkt vor dem aus der primitiven Schädelhöhle austretenden Trigeminus wohl der Pila prootica von Lacerta entspricht. Wie nun vor der Pila prootica, zwischen ihr und der Crista sellaris resp. der Wurzel der Supratrabecula der N. abducens den Schädelraum verlässt und dabei von jener oben geschilderten Knorpelspange überbrückt wird, so tritt beim Kaninchen der Abducens vor dem Knorpel b, zwischen ihm und der Wurzel des Seitenpfeilers des Dorsum sellae über den lateralen Teil der Crista transversa; diese Crista aber verbindet die oben als Anschlusslinie der primären Seitenwand an die Basis in der Ohrregion bestimmte mediale Kante des Planum supracochleare mit eben jener Wurzel des lateralen Dorsumpfeilers, und letztere ist, wie wir nachher ausführen werden, mit dem hinteren Teile der Supratrabecula von Lacerta zu vergleichen. So liegt also die Annahme nahe, dass wir in der Crista transversa ebenfalls einen Abschnitt der Anschlusslinie der primitiven Seitenwand zu erblicken haben, dass auch jener den Abducens überbrückende bindegewebige Zug, der dorsalwärts, wie wir sahen, bis zur Commissura orbitoparietalis sich fortsetzt, der primitiven Seitenwand angehört und also der N. abducens, indem er die Crista transversa überschreitet, den primären Schädelraum verlässt, ins Cavum epiptericum eintritt. Es wird diese Annahme bestätigt durch den Befund, den seinerzeit E. Fischer am Primordialschädel von Semnopithecus gemacht hat; es fand sich dort ein vom Seitenrand des Dorsum sellae ausgehender Knorpelfortsatz, der lateral-

wärts ziehend, mit seiner Spitze beinahe die vordere Kuppel der Pars cochlearis berührte; die so gebildete enge Spalte wurde von einem derben Bindegewebsstrang überbrückt, so dass ein Foramen entstand und durch dieses trat der N. abducens hindurch. Fischer bemerkt dazu: „Ich zweifle nicht, dass dieser Knorpelzapfen und der ihn ergänzende kurze Strang die Reste der das Reptil-Abducensloch vorn abschliessenden Knorpelspange der Eidechse sind.“ Wir haben also hier in derselben Lage, als wir sie beim Kaninchen annehmen, einen deutlichen, noch teilweise knorpeligen Rest der primitiven Seitenwand vor uns.

Ich habe nun vorhin bereits bemerkt, dass die Seitenpfeiler des Dorsum sellae wohl dem hinteren Teil der Supratrabecularspange von Lacerta entsprechen. Sie erheben sich am vorderen Rande der Basalplatte, direkt medial vom N. abducens, also genau von der Stelle, an welcher bei Lacerta die Supratrabecularspange wurzelt. Dann ragen sie seitlich von der Hypophyse eine Strecke weit nach vorn und hören dann beim Kaninchen mit freiem Ende auf; es gibt aber Säugerformen, wo sie sich nach vorn fortsetzen und schliesslich, wie die Supratrabecula der Eidechse, mit den hinteren Orbitalflügelwurzeln verschmelzen. Wir haben es dann mit einer sogenannten Interclinoidspange zu tun, wie sie in mehr oder minder vollständiger Ausbildung bei verschiedenen Säugern beschrieben wurde. So kommt sie nach Gaupp (1902 u. 1906) bei menschlichen Embryonen und auch noch bei Neugeborenen vor; bei der Verknöcherung geht hier die mittlere Partie zugrunde und bleiben nur eine vordere und hintere als Processus clinoideus anterior und posterior erhalten. Am Fischerschen Modell vom Semnopithecuscranium ist eine vollständige Taenia interclinoidea vorhanden, bei Macacus ist sie insofern unvollständig, als ihr hinterer Anschluss an die Basalplatte unterbrochen ist. Auch bei Echidna fand Gaupp in der sogenannten

Taenia clinoorbitalis eine Bildung, die teilweise mit der Interclinoidspange verglichen werden kann, nur teilweise allerdings infolge von sekundären Verschiebungen in der Orbitotemporalregion dieses Tieres.

Die Interclinoidspange wurde nun schon von Gaupp in seiner Arbeit über die Ala temporalis des Säugerschädels (1902) als Rest der ursprünglichen Seitenwand angesprochen und ihre Homologie mit der Taenia supratrabecularis von Lacerta als wahrscheinlich bezeichnet; auch die Taenia clinoorbitalis von Echidna ist durchaus als Rest der primitiven Seitenwand anzusehen. Beim Kaninchen liegt nun keine vollständige Interclinoidspange vor; wohl aber ist es naheliegend, jenen zunächst auftretenden Seitenpfeiler des Dorsum sellae dem hinteren Teile einer solchen zu vergleichen. Ausserdem aber erscheint es mir unzweifelhaft, dass auch die auf der einen Seite vorhandene Knorpelplatte c durchaus in einem Gebiete gelegen ist, das in anderen Fällen eben von vorderen Teilen der Interclinoidspange eingenommen wird und demnach ebenfalls als Rest der primären Seitenwand aufgefasst werden muss. Das nur einseitige Auftreten spricht auch hier wohl wieder für den rudimentären, auf phylogenetisch frühere Zustände hinweisenden Charakter dieser Bildung. Diese vordere Knorpelplatte c ist nun mit dem lateralen Rande der Trabekelplatte homokontinuierlich verbunden; es ist also hier der vollkommene Anschluss der primitiven Seitenwand an die Basis des Craniums und damit eine absolut sichere Grenze zwischen primärem und sekundärem Schädelraum gegeben. Auch vor dem Knorpel c lässt sich als Anschlusslinie der primären Seitenwand an die Basis wohl mit Sicherheit der laterale Rand der Balkenplatte annehmen; schwieriger ist dieselbe allerdings hinter dem Knorpel c, zwischen ihm und der Wurzel des Dorsum sellae festzustellen. Doch glaube ich auch hier einen Anhaltspunkt für ihre Lagebestimmung erblicken zu können in einer leichten leisten-

förmigen Erhebung der oberen Fläche des Knorpels und namentlich des bindegewebigen Perichondriums, die genau von der Wurzel des lateralen Dorsumpfeilers bis zur Basis des Knorpels c verläuft und einen mittleren, zur Aufnahme der Hypophyse leicht concaven Anteil von den seitlichen Partien der Knorpelmasse trennt (in Fig. 18 mit * bezeichnet). Zwar lässt sich nicht etwa im Anschluss an diese Leiste eine dichtere Gewebsschichte, eine bindegewebige primäre Seitenwand nachweisen, sondern eine solche, als Duralanlage zu bezeichnende Gewebsverdichtung beginnt erst höher oben, an der dorsalen Fläche der Hypophyse; dass aber bei anderen Tieren in dieser Region eine bindegewebige primitive Seitenwand bis an die Balkenplatte heranreicht, geht aus der Fig. 12 der Gauppschen Arbeit über die Ala temporalis der Säuger (1902) hervor (die Fig. ist auch im Hertwigschen Handbuch als Fig. 400 des Gauppschen Artikels reproduziert), welche diese Seitenwand bei der Maus darstellt.

So haben wir also in der ganzen hinteren Hälfte der Orbitotemporalregion mit möglichster Genauigkeit die Anschlusslinie der primitiven Seitenwand an den Boden des Cavum cranii festgestellt. Ich bin besonders ausführlich auf diese Feststellung eingegangen, weil sie mir für die Beurteilung des Processus alaris und des Foramen caroticum der Säuger von ausschlaggebender Bedeutung zu sein scheint.

Foramen caroticum. Processus alaris.

Ich stelle nämlich die Behauptung auf, dass das Foramen caroticum der placentalen Säuger dem Foramen caroticum der Lacertilier nicht entspricht. Bei Lacerta tritt die Carotis interna durch die laterale Ecke der Fenestra basicranialis anterior, also direkt medial von der Trabecula, in den Schädelraum ein; eventuell kann durch eine medial von dem Gefäss auftretende

Knorpelspange ein eigenes Foramen caroticum von der Fenestra basicranialis anterior abgetrennt werden. Sieht man nun das Foramen caroticum der Säuger, etwa des Kaninchens als identisch mit dem von Lacerta an, so muss man zunächst annehmen, dass sich das zwischen den beiderseitigen Foramina gelegene, aus Obliteration der mittleren Teile der Fenestra basicranialis anterior entstandene Knorpelgebiet stark nach der Seite verbreitert habe; ferner kommt man zu folgenden von Gaupp namentlich in seiner Arbeit über die Ala temporalis des Säugerschädels logisch entwickelten Schlüssen: Die das Foramen caroticum seitlich und vorn begrenzenden Knorpelteile, nämlich die Commissura alicochlearis und der Processus alaris entsprechen den die gleiche topographische Beziehung zum Carotisloch bei Lacerta aufweisenden Knorpelspangen, also den Trabeculae baseos cranii. Demnach ist der Processus alaris nicht dem Processus basipterygoideus gleichzusetzen, sondern er gehört noch zur basalen Körpermasse; erst die seitlich von der Verbindung des Proc. alaris mit der Alicochlearspange ansitzenden breiteren Teile der Ala temporalis sind mit dem Processus basipterygoideus zu vergleichen. Wenn, wie es beim Hertwig--Zieglerschen Modelle vom menschlichen Primordialcranium der Fall ist, ein seitlicher Abschluss des Foramen caroticum fehlt, die Carotis vielmehr durch eine seitlich offene Lücke zwischen vorderem Pol der Schneckenkapsel und Processus alaris hindurchtritt, so ist das ein sekundäres Verhalten und auf Schwund der seitlich von der Carotis gelegenen Partie der Trabekel zurückzuführen.

Ich komme nun aber beim Kaninchen zu einer ganz anderen Auffassung. Es ergibt sich nämlich, dass das Foramen caroticum des Kaninchens gar nicht in den primären Schädelraum, sondern in das Cavum epiptericum führt. Ich möchte da vor allem die Aufmerksamkeit auf das topographische Verhalten des N. abducens zu der in den Schädelraum eintretenden Carotis

lenken. Wie ein Blick auf das Gaupp-Zieglersche Modell vom Lacertacranium zeigt, tritt die Carotis bei Lacerta weit medial vom N. abducens in den Schädelraum ein; ja der Abducens ist in dieser Querschnittshöhe gerade schon durch das Foramen N. abducentis hindurchgetreten, er liegt also bereits ausserhalb des Schädelraumes und ist daher von der innerhalb der Trabekel befindlichen Carotiseintrittsstelle eben durch die Trabekel, also einen Teil der Schädelwandung getrennt. Wie verhält sich die Sache nun beim Kaninchen? Auch hier tritt der N. abducens, wie wir sahen, bei seinem Übertritt über die Crista transversa, lateral von der Wurzel des Dorsum sellae aus dem primären Schädelraum heraus und damit in das Cavum epiptericum ein; er bleibt selbstverständlich nunmehr während seines ganzen weiteren Verlaufes ausserhalb des primären Cavum cranii, und es ist klar, dass alles was direkt lateral von ihm gelegen ist, ebenfalls ausserhalb desselben sein muss. Nun sehen wir aber die Carotis beim Kaninchen weit lateral vom N. abducens in das Schädelinnere eintreten. Es ist selbst, wenn wir auf die vielleicht nicht so ganz zweifellose Feststellung der Anschlusslinie der primitiven Seitenwand zwischen Dorsum sellae und Restknorpel c verzichten wollen, doch schon nach dem Verhalten zum N. abducens sicher, dass die Carotis bei ihrem Durchtritt durch das Foramen caroticum nicht in das primäre Cavum cranii gelangt. Die Commissura alicochlearis aber, welche das Carotisloch seitlich abschliesst, liegt sicher weit ausserhalb der ursprünglichen Seitenwand, kann also unmöglich mit der Trabecula identifiziert werden. Wenn wir uns weiterhin die primäre Seitenwand in der vorhin ausführlich festgestellten Lage ergänzen, so erkennen wir, dass nicht nur das Foramen caroticum, sondern auch der ganze Processus alaris des Temporalflügels ausserhalb derselben fällt, dass dieser also nicht als ein Anteil der basalen Knorpelmasse, sondern als ein unterhalb der primären Seitenwand lateral

vorspringender Fortsatz der basalen Masse erscheint. Es ist demnach der Processus alaris sehr wohl mit dem Processus basipterygoideus der Reptilien zu vergleichen; wir werden darauf nachher noch zurückkommen. Betrachten wir nun aber zunächst den weiteren Verlauf der Carotis beim Kaninchen; nachdem sie durch das Foramen caroticum in das Cavum epiptericum eingetreten ist, läuft sie noch eine ziemlich weite Strecke in diesem nach vorn; sie tritt dabei allmählich unter dem N. abducens hindurch auf dessen mediale Seite, bleibt aber dabei, indem sie über den Processus alaris hinwegzieht, ausserhalb der primären Schädelwandung. Noch weit vorn finden wir die Carotis mit absoluter Bestimmtheit ausserhalb der primitiven Seitenwand, nämlich lateral vom Restknorpel c (Fig. 17); erst rostral vor diesem Knorpel tritt sie in die primäre Schädelhöhle ein und begibt sich unter Durchbohrung der Dura sofort zum Gehirn.

Es fragt sich nun natürlich, ob dieses Verhalten der Carotis, dass sie zunächst in das Cavum epiptericum eintritt und dann eine Strecke weit in demselben nach vorn verläuft, nur beim Kaninchen sich findet, oder bei den Säugern allgemein verbreitet ist. Dass die Eintrittsstelle der Carotis in den Schädelraum bei den höheren Säugern ihrer ganzen Lage nach dem Foramen caroticum des Kaninchens entspricht, glaube ich, soweit die Primordialcranien derselben bekannt sind, sicher annehmen zu können. Dass auch der weitere Verlauf der Carotis interna innerhalb des Cavum epiptericum allgemein verbreitet ist, scheint mir aus einer interessanten Bemerkung hervorzugehen, die Fischer in seiner Arbeit über den Affenschädel (1903) macht. Ich finde dort (S. 397) folgenden Satz: „An einem menschlichen Embryo sah ich weiter eine Knorpelspange zwischen dem Processus clinoideus medius (? Verf.) und posticus, die die Carotis lateral von sich durchziehen lässt.“ Es besteht wohl gar kein Zweifel, dass hier eine ganz gleiche Bildung vorlag,

wie wir sie beim Kaninchen konstatierten, also auch ein Rest der primären Seitenwand, und dass auch hier die Carotis lateral von derselben verlief. Dass in den Fällen, wo eine vollständige Taenia interclinoidea entwickelt ist, die Carotis schliesslich unter dieser hindurch ins primäre Schädelcavum eintritt, wie es Fischer bei Semnopithecus und Macacus berichtet, steht nicht im Widerspruche mit dem Befunde beim Kaninchen, wo ja auch schliesslich, kurz hinter der hinteren Orbitalflügelwurzel die Carotis in den primären Schädelraum eindringt; wir müssen uns nur vorstellen, dass das vorderste Stück der Interclinoidspange dorsal von dieser Eintrittsstelle entwickelt ist. Es ist also klar, dass weder die Eintrittsstelle der Säugercarotis in den Schädel, noch ihre nächstfolgende Strecke innerhalb des Schädels, d. h. ihr ganzes im Sulcus caroticus gelegenes Stück der Lage nach dem Foramen caroticum bezw. irgend einer Strecke der Carotis bei den Reptilien entspricht.

Als Erklärung für diese merkwürdige Verschiedenheit sind wohl zwei Möglichkeiten denkbar. Die eine mir durchaus wahrscheinlichere ist die, dass es sich bei dieser Strecke der Säugercarotis überhaupt um eine neue Gefässbahn handelt; es liegt dann wohl am nächsten, dieselbe auf dem Wege einer Anastomosenbildung entstanden zu denken, wobei sich in irgend einem Stadium eine lateral gelegene Collateralbahn, die ausserhalb der primären Schädelhöhle verlief, zur Hauptbahn ausgebildet haben und das ursprüngliche, direkt vor der Crista sellaris ins primäre Cavum cranii eintretende Gefäss, vielleicht im Zusammenhang mit der Obliteration der Fenestra basicranialis anterior zugrunde gegangen sein müsste. Auf eine andere Möglichkeit hat Gaupp (1908a) hingewiesen, dem eine verschiedene Lage des Foramen caroticum bei Echidna einerseits und bei den placentalen Säugern andererseits aufgefallen war. Gaupp meint, dass es sich eventuell um ein „Durchschneiden" des Gefässes durch die Trabekel handeln könne,

in ähnlicher Weise, wie es wohl für den N. hypoglossus bei Echidna anzunehmen ist, dessen Durchtrittsstelle gewissermassen rostralwärts verlagert, mit dem Foramen jugulare vereinigt ist. Diese Möglichkeit erscheint mir deshalb nicht sehr wahrscheinlich, weil die Verlagerung eine recht grosse Strecke des Gefässes betrifft; immerhin ist sie nicht von der Hand zu weisen und man müsste dann daran denken, dass die betreffende Gefässstrecke gewissermassen durch eine an ihren beiden oder an einem ihrer Enden wirkende Kraft seitlich hinausgezerrt worden wäre. Eine solche Kraft am vorderen Ende der variierenden Gefässstrecke, im Verbreiterungsgebiete der Carotis, etwa in einer Seitwärtszerrung der Art. ophthalmica, anzunehmen, ist wohl nicht angängig, da das Gefäss ja vor seiner Verästelung wieder in seine ursprüngliche Bahn im primären Schädelraum einlenkt; eher wäre sie für das hintere Ende denkbar und hier vielleicht in der Ausbildung der Pars cochlearis der Ohrkapsel zu suchen, durch welche die Carotis kurz vor ihrem Eintritt in den Schädel ventralwärts und vielleicht auch lateralwärts verdrängt worden sein kann.

Ungemein interessant ist es, dass nach der Darstellung von Gaupp Echidna offenbar die primitive Bahn der Carotis beibehalten hat. Es ist ja bei Echidna, wie wir schon sahen, auch noch ein deutlicher Rest der primären Seitenwand erhalten in der Form der Taenia clinoorbitalis, deren hintere Wurzel wir dem Seitenpfeiler des Dorsum sellae beim Kaninchen vergleichen dürfen. Nun treten hier, wie ein Blick auf Taf. LXIX, Fig. 6 der Gauppschen Echidnaarbeit ergibt, die Carotiden medial von dieser Spange in den Schädel ein. Dazu kommt, dass bei Echidna sich noch deutlich die Anlage paariger Trabekel nachweisen lässt und die Carotiden medial von diesen zum Gehirn emporsteigen. Es führt also ohne Zweifel bei Echidna das Foramen caroticum sofort in den primären Schädelraum und ist an der gleichen Stelle gelegen wie bei Lacerta.

Betrachten wir dazu die Fig. 14 in der Gauppschen Arbeit über die Ala temporalis (1902), so erkennen wir, dass auch die Lagebeziehung der Carotis zum N. abducens bei Echidna genau die gleiche ist wie bei Lacerta, aber sich wesentlich von dem Verhalten beim Kaninchen unterscheidet.

Wir müssen also wohl annehmen, dass die neue Carotisbahn der Säuger eine verhältnismässig junge Erwerbung ist und es besteht durchaus die Hoffnung, bei direkt darauf gerichteter Untersuchung den Übergang bei irgend einer Form vielleicht auch ontogenetisch noch beobachten zu können und damit die eine der beiden Alternativen über ihre Entstehung zur Gewissheit zu erheben.

Cavum epiptericum.

Nachdem wir so den wichtigen Punkt der neuen Bahn der Säugercarotis besprochen haben, wollen wir weiter auf die Abgrenzung und den Inhalt des Cavum epiptericum eingehen. Es fragt sich zunächst, ob wir auch hier, wie in der Ohrregion noch über den knorpeligen Resten bis zum Anschluss an die Commissura orbitoparietalis die Lage der ursprünglichen Seitenwand feststellen können. Es ist das, wie schon erwähnt, zum Teil auch hier möglich, indem eine freilich nicht immer scharfe Grenze das dichtere Gewebe des Cavum epiptericum von dem lockeren pericerebralen Gewebe der primären Schädelhöhle trennt. Der Boden und die Seitenwand des Cavum epiptericum wird im wesentlichen von der Ala temporalis gebildet, und zwar kommt hier, wie wir gesehen haben, nicht nur der seitliche, verbreiterte Teil derselben, die Lamina ascendens, sondern auch der Processus alaris in Betracht. Nach hinten zu wird der knorpelige Boden des Cavum epiptericum vervollständigt durch die Commissura alicochlearis. Diese bildet eine direkte Fortsetzung des Planum supracochleare nach vorn;

es geht also hier der Boden des supracochlearen in den des epipterischen Raumes kontinuierlich über. Das Foramen caroticum erscheint nun, wie wir oben angeführt haben, als eine Lücke im Boden des Cavum epiptericum. Seitlich von der Commissura alicochlearis, hinter der aufsteigenden Platte der Ala temporalis bleibt in dem modellierten Stadium der Serie I noch eine grosse Lücke der Schädelseitenwand bestehen, die hintere Abteilung der Fenestra sphenoparietalis. Wir haben schon bei Besprechung der Ohrregion gesehen, wie späterhin (Serie III) der Abschluss dieser Lücke erzielt wird, indem im seitlichen Anschluss an das Planum supracochleare und an die Commissura alicochlearis die knorpelige Platte des Tegmen tympani sich ausbildet und diese nach vorn bis fast zur Berührung mit der Lamina ascendens des Temporalflügels kommt, während dorsal das Parietale und Squamosum den Abschluss vervollständigen. Dass dabei eine Lücke für den Durchtritt des dritten Trigeminusastes, eine andere für den N. petrosus superficialis major ausgespart bleibt, haben wir ebenfalls schon hervorgehoben. Vor der Ala temporalis steht das Cavum epiptericum durch die noch sehr grosse Fissura orbitalis superior mit der Orbita in freier Verbindung. Bei Echidna wird hier noch eine Strecke weit der Boden des Cavum epiptericum durch das Os palatinum dargestellt. Auch am Kaninchencranium kommt bei der Ansicht von oben an dieser Stelle der hinterste Teil des Palatinum zum Vorschein; doch bildet dieser zufolge seiner mehr verticalen Stellung nicht mehr eigentlich einen Boden des epipterischen Raumes, sondern schon die mediale Wand der Orbita.

Das ganze Cavum epiptericum ist, ebenso wie das Cavum supracochleare, mit dem es einen durchaus zusammenhängenden einheitlichen Raum bildet, von Bindegewebe erfüllt und enthält wichtige Nerven und Gefässe; diese sind jetzt noch im Zusammenhange zu besprechen. Dass der N. petrosus superficialis

major, von dem im hintersten Teile des Cavum supracochleare gelegenen Ganglion geniculi kommend, bis in den epipterischen Raum nach vorn verläuft und seitlich von der Alicochlearspange denselben nach unten hin verlässt, haben wir schon erwähnt. Auch der Eintritt des N. trigeminus in das Cavum supracochleare und der in letzterem gelegene hintere Teil des Ganglion semilunare ist bereits besprochen. Das Ganglion semilunare erstreckt sich nun noch durch die ganze Länge des Cavum epiptericum nach vorn. Es überdeckt dabei dorsal die Commissura alicochlearis und den grössten Teil des Foramen caroticum, dann den Processus alaris; durch die Fissura orbitalis treten dann der erste und zweite Trigeminusast aus dem epipterischen Raum in die Orbita ein; ein eigenes Foramen rotundum für den zweiten Ast ist nicht vorhanden (kommt auch beim Kaninchen überhaupt nicht zustande); der dritte Ast tritt, wie schon mehrfach erwähnt, durch die Incisura ovalis zwischen dem lateralen Rand der Alicochlearspange und dem hinteren Rand der aufsteigenden Platte des Temporalflügels aus dem Schädelraum aus, um hier gleich das Ganglion oticum zu bilden; die Incisura wird später bei Ausbildung der vorderen Teile des Tegmen tympani fast zum Foramen geschlossen. Auch die Eintrittsstelle des N. abducens in das Cavum epiptericum haben wir schon ausführlich besprochen; Oculomotorius und Trochlearis treten höher dorsal in diesen Raum ein, und alle drei verlassen denselben durch die Fissura orbitalis superior. Die Carotis tritt, wie wir gesehen haben, durch das Foramen caroticum in das Cavum epiptericum ein, läuft in demselben über den Processus alaris nach vorn und verlässt ihn kurz hinter der hinteren Orbitalflügelwurzel, wo sie in das primäre Schädelcavum übergeht. Schliesslich sind noch eine Reihe von kleinen Venenästchen zu erwähnen, die in der Gegend der Carotis und des N. abducens den epipterischen Raum durchziehen und vielleicht als Vorläufer eines Sinus cavernosus zu betrachten sind.

Wir müssen nun noch die einzelnen Teile der Ala temporalis einer genaueren vergleichenden Betrachtung unterziehen und wollen der Reihe nach den Processus alaris, die Lamina ascendens, die Lamina pterygoidea, sowie schliesslich die Commissura alicochlearis vornehmen.

Processus alaris.

Aus den vorangehenden Darlegungen ergibt sich, dass der Processus alaris des Temporalflügels dem Processus basipterigoideus der Reptilien homolog zu erachten ist. Es treffen auf ihn genau jene topographischen Lagebeziehungen zu, welche Gaupp für die „Ala temporalis" der Säugetiere im ganzen konstatiert hat und welche diesen Forscher zur Aufstellung der Homologie zwischen der Ala temporalis und dem Processus basipterygoideus veranlasst haben. Er entspricht ferner vollständig der „Ala temporalis" von Echidna, d. h. dem dort lateral von der Taenia clinoorbitalis vorragenden Knorpelgebiete.

Lamina ascendens alae temporalis.

Wie sind nun aber die seitlichen Teile des Temporalflügels aufzufassen? Der ganze aus der Lamina ascendens und dem Processus pterygoideus bestehende seitliche Komplex ist gegen den Processus alaris ziemlich scharf abgegrenzt durch eine von unten tief in den Knorpel einschneidende Furche, welche die beiden Abschnitte fast völlig voneinander trennt. Diese bindegewebige Trennungslinie entspricht derselben, die Wincza bei der Katze, dem Hund und Eisbären, Levi (1900) und Gaupp (1902) beim Menschen beschrieben haben und ist jedenfalls als eine sich lange Zeit erhaltende Andeutung der von Noordenbos nachgewiesenen selbständigen Verknorpelung der lateralen Partien anzusehen. Diese selbständige Verknorpe-

lung und die Konstanz, mit der jene Trennungszone stets bis in späte Stadien erhalten bleibt, lassen die Vermutung gerechtfertigt erscheinen, dass den seitlichen Partien vielleicht auch eine gewisse phylogenetische Selbständigkeit zukommt, dass sie einen dem Processus alaris erst sekundär angefügten Komplex darstellen. Gaupp, der ja den Processus alaris zur basalen Körpermasse rechnete und infolgedessen erst einen medialen Anteil des seitlichen Komplexes als Homologon des Processus basipterygoideus betrachtete, musste in jener bindegewebigen Trennungslinie die Grenze zwischen basaler Trabekelplatte und Processus basipterygoideus sehen, und wies darauf hin, dass letzterer Fortsatz auch bei Lacerta in ganz frühen Stadien eine gewisse Selbständigkeit besitze. Nach unseren vorangehenden Ausführungen ist diese Vergleichung nicht aufrecht zu erhalten, es muss vielmehr jene Trennungszone entweder eine sekundär entstandene Abgliederung innerhalb des Processus basipterygoideus darstellen, oder zwischen dem lateralen Ende dieses Fortsatzes und seitlich an dasselbe angelagerten Teilen entstanden sein. Ich habe keine Anhaltspunkte, um mich für die eine dieser Alternativen mit Sicherheit zu entscheiden. Doch scheint es mir durchaus wahrscheinlich zu sein, dass die aufsteigende Platte der Ala temporalis im wesentlichen der von Gaupp bei Echidna beschriebenen Membrana sphenoobturatoria entspricht; wie diese erhebt sie sich vom lateralen Ende des dem Processus basipterygoideus zu vergleichenden Fortsatzes bis zur Commissura orbitoparietalis und schliesst so das Cavum epiptericum nach aussen ab. In welcher Weise aber die Anknüpfung dieser Bildung an die Zustände beim Reptil zu gewinnen ist, darüber bin ich zu einem abschliessenden Urteil nicht gekommen. Ich will die verschiedenen Möglichkeiten, die Gaupp bei Besprechung der Membrana sphenoobturatoria von Echidna schon ausführlich erörtert hat, hier nicht im einzelnen wiederholen, sondern ver-

weise auf jene Ausführungen. Hervorheben möchte ich aber, dass beim Kaninchen, wie es auch schon bei anderen Säugern verschiedentlich konstatiert wurde, die Lamina ascendens, besonders ihr unterer Teil, auffallend früh verknöchert; ja ich kann an meinen Stadien nicht konstatieren, ob überhaupt je die ganze aufsteigende Platte in knorpeligem Zustand vorhanden ist, oder ob nicht einzelne Teile von vornherein als bindegewebige Verknöcherung auftreten.

Lamina pterygoidea.

Nur im Zusammenhange mit der Frage nach der Homologie der Lamina ascendens scheint mir auch die nach der Bedeutung des Processus pterygoideus der Säuger zu lösen zu sein und so will ich mich auch auf diese hier nicht näher einlassen. Bis jetzt können wir den Fortsatz jedenfalls nur als eine Neuerwerbung des Säugercraniums betrachten. Zu beachten ist seine enge nachbarliche Beziehung zum Os parasphenoideum, das sich seiner medialen Seite dicht anlegt. Beim Kaninchen setzt sich der Processus pterygoideus durch eine die Arteria maxillaris interna umfassende Knorpelspange mit der Unterfläche der Ala temporalis in Verbindung und bildet so jene merkwürdige, nahezu horizontal stehende, von einem Foramen alisphenoideum (Krause nennt es Foramen sphenoideum anterius) durchbohrte Platte, die Lamina pterygoidea. Ein Foramen alisphenoideum kommt nach M. Weber bei mehreren Säugetieren vor.

Commissura alicochlearis.

Die Commissura alicochlearis ist, wie wir gesehen haben, nicht einem Teile der Trabecula der Reptilien zu vergleichen, sondern ist eine beim Säugetier neu auftretende Bildung. Bei einigen Säugern scheint sie nicht zur Entwickelung zu kommen;

so fehlt in der Deckerschen Abbildung vom Primordialcranium des Schweines eine seitliche Abgrenzung des Carotisloches. Auch bei den Primaten scheint sie zu mangeln; so wird sie an den Fischerschen Modellen von Semnopithecus und Macacus vermisst; auch an dem Hertwigschen Modell vom menschlichen Primordialcranium ist sie nicht vorhanden; jedoch wird sie von Jakobi bei einem jüngeren menschlichen Primordialschädel beschrieben und abgebildet; ob es sich hier wirklich um ein späteres Verschwinden der zuerst angelegten Spange, oder um individuelle Variationen handelt, müsste wohl erst weiter untersucht werden. Die Trabecula alicochlearis, die Fischer bei Talpa beschreibt, ist selbstverständlich nicht vollständig mit der beim Kaninchen vorhandenen Spange zu vergleichen, da sie das Carotisloch nicht seitlich begrenzt, sondern von ihm durchbohrt wird; die merkwürdige Konfiguration bei Talpa ist wohl durch die kolossale Entwickelung des Foramen basicochleare (bei Fischer For. lacerum genannt) hervorgerufen; überhaupt scheint die ganze hintere Orbitotemporalregion bei Talpa sehr stark abgeändert zu sein.

Trabekelplatte.

Noch haben wir einige Worte über die basale Knorpelpartie in der hinteren Hälfte der Orbitotemporalregion zu sagen. Auf die Frage, ob dieselbe bei ihrer ersten Anlage in Form von deutlichen paarigen Trabekeln auftritt oder, wie es Noordenbos beschrieb, aus Verschmelzung mehrerer einzelner Knorpelinseln entsteht, können wir natürlich bei unseren hierfür zu alten Stadien nicht eingehen. Jedenfalls aber glaube ich, dass sie morphologisch durchaus der von Gaupp bei Echidna beschriebenen Trabekelplatte entspricht; die einzige Schwierigkeit, die sich dieser Vergleichung in den Weg stellen könnte, die verschiedene Lagerung zu dem Foramen caroticum

wird ja durch unsere Annahme von der Nichthomologie dieses Foramens bei Reptilien und Echidna einerseits und den placentalen Säugern andererseits beseitigt.

Foramen hypophyseos; Canalis craniopharyngeus.

Die paarige Anordnung der Knorpelmasse ist ja auch in dem verhältnismässig späten Stadium der Serie II noch einigermassen zu erkennen, da, wie Fig. 6 zeigt, ein deutliches Foramen hypophyseos die Trabekelplatte im Gebiete der Sella turcica durchbricht; Reste des Hypophysenganges sind noch in demselben enthalten. Es ergibt sich damit die Behauptung Koellikers (1879), dass ein Hypophysenkanal in der knorpeligen Schädelbasis vom Kaninchen nicht auftrete, als unrichtig. In dem späteren Stadium der dem Hauptmodell zugrunde liegenden Serie I allerdings ist die Fenestra hypophyseos nicht mehr vorhanden; wohl erkennen wir noch einen von der Rachenschleimhaut gegen die Schädelbasis ansteigenden Epithelstrang, den Rest des Hypophysenganges; aber die Knorpelmasse hat sich über demselben vollständig geschlossen, ist zu einer absolut einheitlichen Platte geworden.

Nun findet sich bekanntlich am definitiven knöchernen Kaninchenschädel das Os sphenoideum posterius im Gebiete der Sella turcica von einem Kanale durchbohrt, der mit spongiösen Räumen im Inneren des Keilbeinkörpers im Zusammenhang steht und an der basalen Fläche mit einer rundlichen Öffnung (Foramen cavernosum nach Krause) mündet. Arai (1908) hat vor kurzem diesen Kanal genauer beschrieben und gezeigt, dass sein Inhalt aus Gefässräumen besteht, welche venöses Blut aus der Spongiosa des Keilbeinkörpers und der Temporalflügel, ferner aus der Hypophyse und der Dura mater aufnehmen und nach unten in die Vena vertebralis mediana abführen. Arai glaubte den Kanal, den er Canalis cranio-

pharyngeus nennt, auf die embryonale Fenestra hypophyseos zurückführen zu sollen. Das scheint mir jedoch durchaus unrichtig zu sein. Die Lage jener Öffnung am knöchernen Keilbein entspricht nämlich nicht der Fenestra hypophyseos, wie sie auf Fig. 6 dargestellt ist, sondern ist eine viel weiter caudale. Wir erkennen ausserdem ihre Bildung an der Serie I schon in Form der durch einen Venenplexus erfüllten grubigen Aushöhlung der basalen Fläche, die in Fig. 2 deutlich zur Anschauung kommt. Die Stelle, an welcher die ursprüngliche Fenestra hypophyseos nach unten ausmündete und an welcher auch noch der Rest des Hypophysenganges sich der Knorpelbasis anlegt, ist in derselben Figur durch * bezeichnet. Die im knöchernen Sphenoideum posterius des Kaninchens vorhandene, nur als ein Venenemissarium aufzufassende, Öffnung ist also eine durchaus sekundäre Bildung. Auf die von Arai bei der Katze und beim Menschen beschriebenen Canales craniopharyngei will ich hier nicht eingehen.

Dorsum sellae.

Ganz kurz wollen wir noch einmal auf das Dorsum sellae zu sprechen kommen. Fischer hatte seinerzeit bei Macacus auf die selbständige Verknorpelung der oberen Teile der Sattellehne aufmerksam gemacht und darauf hingewiesen, dass man es hier wohl mit einer der Basalplatte fremden Bildung zu tun habe. Ich kann mich dem auf Grund der Befunde beim Kaninchen vollständig anschliessen und glaube, wie oben ausgeführt wurde, dass die bei vielen Tieren zuerst auftretenden seitlichen Pfeiler der Sattellehne als Gebilde aufzufassen sind, die vor der Basalplatte im Gebiete der primitiven Seitenwand gelegen sind und wohl gut mit dem hinteren Abschnitt der Supratrabecularspange von Lacerta verglichen werden können. Zwischen diesen beiden hat sich dann im Gebiete des Mittel-

hirnpolsters eine mediane Verbindung ausgebildet. Ontogenetisch kann nun eine zeitliche Verschiebung derart eintreten, dass die Querspange sich voll entwickelt, ehe die Verbindung der Seitenpfeiler mit der Basalplatte deutlich geworden ist; es finden in dieser Hinsicht offenbar sogar individuelle Schwankungen statt; denn in Fig. 6 sehen wir nur die seitlichen Pfeiler als Processus clinoidei posteriores entwickelt, in Fig. 1, also einem älteren Stadium, ist der Querpfeiler deutlich vorhanden, dagegen der Anschluss der Seitenpfeiler an die Basalplatte gerade erst angedeutet.

b. Vorderer Teil der Orbitotemporalregion.

Ala orbitalis.

Nur wenig ist über die Ala orbitalis zu sagen. Sie ist in ungemein starker Ausbildung, als breite Knorpelplatte entwickelt, die in typischer Weise mittelst der zwei das Foramen opticum umfassenden Wurzeln aus der basalen Knorpelmasse sich erhebt, nach hinten in die Commissura orbitoparietalis sich fortsetzt und sich vorn durch die Commissura sphenoethmoidalis mit der Nasenkapsel verbindet.

Septum interorbitale.

Um so interessanter ist der vordere Teil der basalen Körpermasse, in dem wir deutlich ein typisches Septum interorbitale erkennen.

Gaupp hat bekanntlich schon in seiner Lacertaarbeit den durch das Interorbitalseptum charakterisierten kielbasischen Typus des Säugetierschädels erkannt und als eine der wichtigsten Übereinstimmungen mit dem Sauropsidenschädel hervorgehoben. Fischer konnte dann bei Semnopithecus, Macacus und in höchster Ausbildungsstufe bei Tarsius spectrum

tatsächlich ein Septum interorbitale nachweisen. Das Kaninchen schliesst sich dieser Reihe in trefflicher Weise an. Schon im Gebiete des Foramen opticum beginnt die mediane Knorpelpartie kielartig nach unten vorzuspringen und erhebt sich dann rasch zu einer ziemlich hohen schmalen Platte, die cranialwärts von der vorderen Orbitalflügelwurzel noch eine Strecke weit mit freiem dorsalen und ventralen Rand ansteht und vorn kontinuierlich in das Nasenseptum übergeht. So erkennen wir eine absolute Übereinstimmung mit der Konfiguration dieser Gegend bei Lacerta; freilich der freie vordere Teil des Septum ist dort mächtiger entwickelt; aber auch dieser Unterschied findet sehr wohl seine Erklärung; denn wir können, wie wir bei Besprechung der Ethmoidalregion sehen werden, mit Bestimmtheit annehmen, dass durch Ausdehnung der Nasenkapseln nach hinten ein grosses Stück des ursprünglichen Interorbitalseptums zum hinteren Teil des Septum nasi geworden ist.

Lamina hypochiasmatica.

Einer recht merkwürdigen Bildung müssen wir noch gedenken. Im Gebiete des Foramen opticum sehen wir den knorpeligen Schädelboden stark verbreitert, d. h. es springt jederseits mit convexem äusseren Rand eine Knorpelplatte lateralwärts gegen die Orbita vor und so wird im ganzen ein etwa kreisförmiges abgeflachtes Feld gebildet, das über dem kielartig allmählich nach unten vorspringenden hintersten Teil des Septum interorbitale gelegen ist; ich habe diese Platte, die nach ihrer Lage annähernd der Cartilago hypochiasmatica von Lacerta entspricht, als Lamina hypochiasmatica, speziell ihre seitlich vorragenden Teile als Alae hypochiasmaticae bezeichnet. Merkwürdig ist nun das weitere Schicksal dieser Platte. Betrachten wir nämlich die Foramina optica am knöchernen Schädel des erwachsenen Kaninchens, so sehen wir dieselben nicht durch eine derartige Platte oder überhaupt

durch irgend eine breitere Knochenmasse getrennt; sie fliessen vielmehr sozusagen fast zu einer einheitlichen Öffnung zusammen, deren nach vorn ansteigender Boden durch eine schmale Knochenkante gebildet wird; diese setzt sich nach vorn in eine ganz allmählich breiter werdende Scheidewand zwischen den beiden Orbitae fort. Man könnte zunächst meinen, dass hier das typische Interorbitalseptum noch am knöchernen Säugetierschädel erhalten sei; dem ist aber nicht so. Bei genauerem Zusehen erkennt man nämlich, dass jene Scheidewand durch zwei voneinander isolierte Knochenplättchen gebildet wird, die eben in jener schmalen, den Boden des Foramen opticum bildenden Kante ganz spitzwinkelig ineinander übergehen, sich unter allmählicher Divergenz flügelförmig nach vorn erstrecken und so einen grossen Teil der medialen Orbitalwand und mit ihrem vorderen Abschnitt gleichzeitig der lateralen Nasenwand formieren. Es sind die von Krause sogenannten Processus ethmoidales des vorderen Keilbeines. Diese Processus ethmoidales sind nun ohne Zweifel auf die Alae hypochiasmaticae des Primordialcraniums zurückzuführen. Schon in den vorliegenden Stadien erkennen wir, wie die seitlichen Teile der Lamina hypochiasmatica, also eben die Alae hypochiasmaticae gegenüber der mittleren Partie eine gewisse Selbständigkeit gewinnen; sie zeigen bereits beginnende Verknöcherung und sind durch eine seichte Furche, vorn sogar durch eine bindegewebig ausgefüllte Lücke gegen letztere abgegliedert; ihr äusserster Rand ist schon etwas nach vorn umgelegt. Offenbar klappen nun die beiden Flügel allmählich vollkommen nach vorn um und wachsen zu jenen grossen Platten der Processus ethmoidales aus. Sie legen sich dabei auf eine weite Strecke der lateral-hinteren Fläche der knorpeligen Nasenkapsel an und fassen so nicht nur das freie Interorbitalseptum, sondern auch die hinteren Teile der beiden Nasenkapseln zwischen sich. Wie stark sie sich dabei vergrössern, das geht daraus hervor, dass

der Processus ethmoidalis des erwachsenen Kaninchens sich mit langem oberen Rande an die Pars orbitalis ossis frontalis, mit seinem unteren an das Os palatinum und maxillare, mit seinem vorderen an den Processus sphenoorbitalis des Maxillare (dessen Anlage in Fig. 4 mit * bezeichnet ist) mittelst Nahtverbindung anlegt. So wird durch diese Platte des Processus ethmoidalis und durch die genannten Deckknochen (auch das Lacrimale kommt dabei noch in Betracht) schliesslich die ganze, jetzt noch in grosser Ausdehnung freie orbitale Fläche der Nasenkapsel vollkommen verdeckt. Es scheint nun unter dieser Bedeckung die orbitale Wandung der Nasenkapsel selbst zum Schwund zu kommen, oder wenigstens nicht im Zusammenhang mit dem Ethmoid zu verknöchern (genauer müssten diese Verhältnisse wohl erst untersucht werden). So kam Krause zu der Ansicht, dass der Processus ethmoidalis der Lamina papyracea anderer Säuger homolog sei, welche eben beim Kaninchen mit dem Keilbeinkörper verwachse. Dass das absolut unrichtig ist, da ja die Lamina papyracea sicher die primordiale Verknöcherung der Nasenkapselwandung selbst darstellt, geht aus obigem klar hervor. Was aber die morphologische Bedeutung des, wie wir sahen, als seitlicher Auswuchs der basalen Sphenoidmasse entstandenen Processus ethmoidalis anlangt, so werden wir uns darüber ein Urteil wohl erst dann erlauben dürfen, wenn wir geprüft haben, ob eine solche Bildung auch bei anderen Säugern vorkommt und wie sie sich dort verhält; bisher ist mir darüber nichts bekannt. Insbesondere dürfte darauf zu achten sein, ob dieselbe nicht in manchen Fällen an der Bildung eines Sinus sphenoidalis, resp. dessen seitlicher Begrenzung beteiligt ist. Bezüglich der ersten Entstehung der Ala hypochiasmatica könnte vielleicht an ein mechanisches Moment gedacht werden. Wir sehen nämlich, dass sich die hintere Kuppel der Nasenkapsel von vorn und unten an die Ala hypochiasmatica anlegt; man könnte annehmen,

dass sie in derselben gewissermassen ein Widerlager findet, das um so mehr von Bedeutung erscheint, wenn wir die mehrfach erwähnte Abknickung der Schädelachse an der Grenze der Orbitotemporal- und Ethmoidalregion beachten.

4. Regio ethmoidalis.

Einbeziehung des Interorbitalseptums in die Nasenkapsel.

Gaupp hat mehrfach die Ansicht ausgesprochen und M. Weber ist derselben beigetreten, dass der Nasenschlauch der Säuger im Vergleich zu dem der Reptilien sich caudalwärts ausgedehnt, dass infolgedessen der hintere Teil der Nasenkapsel sich unter die Schädelbasis geschoben und mehr oder weniger weit neben das Interorbitalseptum angelegt habe; so wurde letzteres oder wenigstens ein Teil desselben aus seiner ursprünglich rein interorbitalen in internasale Lage gebracht, wurde zum hinteren Abschnitt des Nasenseptums.

Gerade die Nasenkapsel des Kaninchens erscheint besonders geeignet, diese Ansicht zu stützen. Ihr caudalster Abschnitt endet, wie wir sahen, in Form der schmalen, allseitig geschlossenen Cupula posterior, die sich vollkommen frei neben das Septum anlegt, nirgends (auch nicht am dorsalen Rande) mit ihm verschmolzen ist; erst caudal von dieser hinteren Nasenkuppel tritt dann das Septum als eigentliches Interorbitalseptum frei zutage. So macht die Cupula posterior noch ganz den Eindruck einer blindsackförmig nach hinten ausgebuchteten Partie der Nasenkapsel, die dadurch in seitliche Lage zu einer vorher freien, also rein interorbitalen Strecke des medianen Septums gelangt ist. Aber die caudale Verlängerung der Nasenkapsel betraf jedenfalls nicht nur die blindsackförmig frei neben dem Septum liegende Cupula posterior; dass sie vielmehr eine viel weitergehende war, sich auch auf vor der

Cupula gelegene Teile der Nasenkapsel erstreckte, geht wohl aus folgenden Überlegungen hervor.

Beim Saurier (Lacerta) ist die Nasenkapsel nach hinten durch das fast transversal verlaufende Planum antorbitale abgeschlossen, dessen oberer Rand von der Commissura sphenoethmoidalis an medialwärts die vordere Begrenzung der Fissura orbitonasalis bildet. Beim Kaninchen verläuft dagegen, ebenfalls von der Commissura sphenoethmoidalis aus der vordere Rand der Fissura orbitonasalis, sowie die unter demselben sich erstreckende Fläche der Nasenkapsel nicht quer, sondern stark schräg nach hinten-innen; trotzdem müssen wir wohl diese Fläche zusammen mit der Cupula posterior als dem Planum antorbitale von Lacerta entsprechend ansehen und so bleibt wohl nur die Annahme möglich, dass eben die Nasenkapsel, und zwar namentlich ihre medialen, dem Septum benachbarten Partien stark nach hinten ausgebuchtet wurden. Tatsächlich ist nun nicht nur die Ausbildung des bei den Sauropsiden noch sehr einfachen hintersten Abschnittes des epithelialen Nasensackes zur Ethmoturbinalregion für die Säuger charakteristisch, sondern es geht auch aus der Darstellung, die Peter (1902) von der Entwickelung der Nasenhöhle des Kaninchens gegeben hat, aufs deutlichste hervor, dass dabei gerade die medial-hintere Ecke, sogar noch ontogenetisch, die grösste Wachtumstendenz zeigt und es ist klar, dass gleichzeitig mit der stärkeren Entwickelung dieser Teile des epithelialen Nasensackes eine entsprechende Ausbuchtung der Nasenkapsel nach hinten erfolgt sein musste.

Die Möglichkeit dieser Rückwärtsverlagerung ist, wie schon Gaupp (1906) ausführte, dadurch gegeben, dass der ganze hintere Teil der Nasenkapsel, insbesondere sein Boden, die Lamina transversalis posterior, beim Reptil und, wie Gaupp annimmt, auch primitiv bei den Säugern, vom Septum losgelöst ist. Auch beim Kaninchen sind nun Lamina transversalis

posterior und Cartilago paraseptalis nicht mit dem Septum verbunden; wir haben es also hier mit dem von Gaupp für die Säuger vorausgesetzten primitiven Zustand zu tun, der bei einer Reihe von Säugern (Echidna, Talpa) offenbar sekundär verloren gegangen ist.

Dass trotz der beträchtlichen caudalen Ausdehnung der Nasenkapsel doch noch ein freier Abschnitt des Septum interorbitale besteht, letzteres also nicht vollkommen in die Nasenkapsel eingeschlossen ist, wie etwa bei Echidna oder Talpa, mag seinen Grund in den verhältnismässig grösseren Augen des Kaninchens haben. Fischer fand ja bei Tarsius, der durch besonders grosse Augen sich auszeichnet, ein noch längeres Interorbitalseptum.

Subcerebraler Abschnitt der Nasenkapsel.

Wenn wir vorhin die Ausbildung des hinteren, ethmoturbinalen Anteiles des epithelialen Nasenschlauches als für die Säuger charakteristisch bezeichneten, so schliessen wir uns damit im Prinzip der alten Gegenbaurschen Auffassung an, dass das Maxilloturbinale der Säuger der Reptilienmuschel zu homologisieren, die Ethmoturbinalia dagegen als Neuerwerbungen der Säuger zu betrachten sind, im Gegensatz zu Seydel, der neuerdings (1899) die Ethmoturbinalregion der Säuger der Reptilienmuschel homolog erachtet.

Schon die Darstellungen, die Fleischmann und seine Schüler Beecker und Blendinger von den Formverhältnissen des Nasensackes der Amnioten gegeben haben, lassen eine so grosse Übereinstimmung des vorderen, durch Maxillo- und Nasoturbinale charakterisierten Abschnittes des Nasensackes der Säuger mit der Hauptmasse des Nasensackes der Sauropsiden erkennen, dass wir wohl der von ihnen gezogenen Schlussfolgerung beipflichten müssen, dass der komplizierte Ethmoturbinalabschnitt (das „Cribrum“ nach Fleischmann)

der Säugernase einer Ausgestaltung des kleinen, einfachen „Antorbitalraumes" der Sauropsiden seine Entstehung verdankt.

Auch die Untersuchungen von Peter (1902) über die ontogenetische Ausgestaltung des Nasensackes vom Kaninchen ergaben, dass sich zwar der vordere maxillo-nasoturbinale Abschnitt in analoger, verhältnismässig einfacher Weise entwickelt, wie das Muschelgebiet der Nasenhöhle der Sauropsiden, dass dagegen dem hinteren ethmoturbinalen Abschnitt ein eigenartiger, bei den Sauropsiden nicht vertretener, komplizierter Bildungsmodus zugrunde liegt. Wir müssen auf diesen Entwickelungsgang, im wesentlichen in Anlehnung an Peters Darstellung, hier in Kürze eingehen, da sich aus ihm am besten ein morphologisches Verständnis der komplizierten Formen ergibt, die wir im beschreibenden Teile unserer Arbeit kennen gelernt haben. Wir wollen dabei jeweils gleich auf die Formverhältnisse bei anderen Säugern eingehen und so feststellen, wie weit der konstatierte Bildungsmodus und die durch ihn erzielten Gestaltungen als nur für das Kaninchen gültig oder für den Säugerstamm typisch zu erachten sind.

In einem Stadium, wo im vorderen Abschnitt der Nase schon durch rinnenförmige Ausfaltungen der lateralen Wand das Maxillo- und Nasoturbinale im groben herausmodelliert sind, beginnt erst die Ausbildung der Ethmoturbinalregion; an ihr ist im wesentlichen nicht die seitliche, sondern die hintere Wandung des Nasenschlauches beteiligt, die ihrerseits wieder durch Umklappen eines hinteren Abschnittes der ursprünglich medialen Fläche entstanden ist. An der medialen und lateralen Kante dieser Hinterwand, da wo sie unter winkeliger Knickung in die mediale und laterale Fläche übergeht, tritt stärkeres Wachstum des Nasenschlauches ein, und so bilden sich zwei Aussackungen desselben, zwischen denen der mittlere Teil der Hinterwand als Einwölbung, die wir den ersten Ethmoturbinalwulst nennen wollen, stehen bleibt. Beide Aus-

sackungen, von denen wir die mediale als Pars posterior sive ethmoturbinalis des Nasenschlauches, die laterale als Recessus lateralis bezeichnen können, gehören, ebenso wie der zwischen ihnen bestehende Wulst, dem über der Lamina terminalis, d. h. hinter der Apertura nasalis interna (= primitiven Choane) gelegenen Gebiete der Nasenhöhle an und bestehen in ihrem dorsalen Gebiete aus dickem „Riechepithel", im ventralen aus dünnem „respiratorischem Epithel". Nun wächst der mediale Blindsack neben dem Septum weiter nach hinten aus und seiner caudalen Verlängerung ist offenbar im wesentlichen die Einbeziehung des Interorbitalseptums in die Nase zuzuschreiben. Während dieses Auswachsens wiederholt sich an ihm mehrmals ein ähnlicher Vorgang, wie er zur Bildung des ersten Ethmoturbinalwulstes geführt hat, d. h. er spaltet sich an seinem jeweiligen hinteren Ende in zwei, durch einen nach vorn ragenden Wulst geschiedene Abteilungen; die laterale Aussackung bleibt im Wachstum zurück, während die mediale sich weiter nach hinten verlängert und den gleichen Vorgang noch einmal, eventuell noch mehrere Male wiederholt. Da die so entstandenen seitlichen Aussackungen aber verhältnismässig klein und schmal bleiben und sich nicht, wie der lateral vom ersten Ethmoturbinalwulst gelegene Recessus lateralis stark nach der Seite zu ausdehnen, so imponieren sie nicht, wie dieser, dem sie im Prinzip natürlich vollkommen gleichen, als eigene Räume der Nasenhöhle, sondern mehr als Teile des medial vom Ethmoturbinalwulst gelegenen Blindsackes derselben, also der Pars posterior des Nasenschlauches. So entsteht, durch diese Aussackungen gewissermassen aus der Wandung herausgeschnitten, die Reihe der von der lateralen Wand der Pars posterior als vorn spitz zulaufende Wülste ins Lumen einragenden Ethmoturbinalia, die vom vorderen bis zum hinteren allmählich an Grösse abnehmen[1]).

[1]) Von dem hier geschilderten Entwickelungsgang scheint bei einigen Säugern eine freilich nicht prinzipielle Abweichung insofern vorzukommen.

Fragen wir uns nun, inwieweit der bisher geschilderte Entwickelungsmodus auf allgemeine Gültigkeit bei den Säugern Anspruch erheben kann, so müssen wir zunächst konstatieren, dass die beiden zuerst entstandenen, den ersten Ethmoturbinalwulst zwischen sich fassenden Aussackungen des Nasenschlauches, also der Recessus lateralis und die Pars posterior nasi im ganzen Säugerstamm durchaus konstant auftreten; nie fehlt demnach die Einragung des Ethmoturbinale I, nie die vor und lateral von ihm meist tief eingeschnittene und seitlich ausgebuchtete Höhlung. Die weitere Ausgestaltung der Pars posterior unterliegt dagegen recht beträchtlichen Schwankungen und darauf eben beruht die Kompliziertheit der in einer grossen Reihe von Arbeiten verschiedener Forscher behandelten Frage nach der speziellen Homologisierung der Ethmoturbinalia in der Säugetierreihe. Ich kann auf diese Frage hier natürlich nicht näher eingehen. Sie wird dadurch so verwickelt, dass nicht nur durch mehr oder minder weites, stets nach dem oben geschilderten Typus erfolgendes Auswachsen des Nasenschlauches nach hinten die Zahl der Ethmoturbinalia variiert (z. B. bei Echidna bis auf 6—8 steigen kann), sondern dass die Ethmoturbinalia sekundär durch Spaltung und Aufteilung ihrer freien Ränder, resp. ihrer Flächen, eine reiche und schwer übersehbare Ausgestaltung erfahren können und dass drittens zwischen den typischen Ethmoturbinalia, die sich dann meistens durch Grösse und komplizierten Aufbau auszeichnen, noch weitere, weniger typische und meistens kleinere Vorragungen sich ausbilden können, die als „Ectoturbinalia" (Paulli) oder „Nebenmuscheln" (Killian) bezeichnet werden. Dazu kommt noch, dass bei Reduktion des Geruchsorganes

als hier der mediale Blindsack zunächst mit glatter Wandung sich weit nach hinten erstreckt und dann erst an seiner noch einheitlichen lateralen Wandung, die natürlich als mediale Fläche eines vorerst ungegliederten gemeinsamen Ethmoturbinalwulstes erscheint, die Ausbuchtuug der lateralen Säckchen und damit die Abgliederung der einzelnen Ethmoturbinalia erfolgt. So wird die Entwickelung von Seydel (1899) für Echidna angegeben.

mikrosmatischer Säuger, wie der Primaten, eine verschieden grosse Anzahl der Ethmoturbinalia zum vollständigen Verschwinden gebracht werden kann. Beim Kaninchen bilden sich im ganzen, wie wir sahen, drei Ethmoturbinalia aus, deren erstes in zwei mediale Riechwülste geschieden ist; es stellt das einen nach den Untersuchungen von Zuckerkandl (1887) und Seydel (1891) im Säugerstamm weit verbreitenen Typus dar.

Auch der Recessus lateralis erfährt nun eine weitere und, wie wir gleich erwähnen wollen, durch die ganze Säugerreihe im Prinzip gleichbleibende Ausgestaltung. Sein oberer, im wesentlichen von Riechepithel und sein unterer, von indifferentem Epithel gebildeter Abschnitt wachsen zu gesonderten Säckchen aus, die schliesslich durch eine annähernd horizontal verlaufende Wulstung voneinander getrennt sind. Der obere Raum, der als Recessus lateralis superior oder Recessus frontalis zu bezeichnen ist, ist, wie gesagt, mit Riechepithel ausgekleidet und bildet so einen nicht unwesentlichen Teil der Pars olfactoria der Nasenhöhle. Auch darin liegt ein für die Säuger durchaus typisches Verhalten; denn bei vielen, vielleicht bei allen Säugern lässt sich eine eigene, lateral-vordere Gruppe von Fila olfactoria nachweisen, die den Recessus frontalis versorgt und deutlich von der zur Pars posterior der Nasenhöhle, zu den Ethmoturbinalia, ziehenden medial-hinteren Gruppe der Riechfäden getrennt ist, eine Tatsache, die sich auch noch beim menschlichen Embryo erkennen lässt und auf welche meines Wissens bisher noch gar nicht geachtet wurde. Auch der Recessus frontalis gliedert sich nun wieder in mehrere Einzelausbuchtungen, zwischen denen leistenförmige Vorragungen der Wandung stehen bleiben, welche wir als Conchae frontales (Killian) bezeichnen wollen (Conchae obtectae nach Peter). Diese letzteren unterscheiden sich an sich in ihrer morphologischen Wertigkeit natürlich nicht von den als Ethmo-

turbinalia beschriebenen Gebilden; der ganze Unterschied besteht darin, dass sie in der lateralen Blindbucht, dem Recessus lateralis, jene aber im medialen Blindsack, der Pars posterior der Nasenhöhle sich entwickelt haben. Auch diese Conchae frontales zeigen in der Säugerreihe eine grosse Konstanz; wir finden sie z. B. in genau derselben Zahl und Anordnung wie beim Kaninchen auch beim menschlichen Embryo wieder (Killian, 1895 u. 1896). Der Recessus frontalis oder eine der zwischen den Conchae frontales befindlichen Ausbuchtungen ist es, der bei manchen Säugetieren und beim Menschen später in Beziehung zu dem aussen anliegenden Os frontale tritt und durch Einwucherung in dasselbe zur Bildung eines Sinus frontalis Anlass gibt.

Der untere, von indifferentem Epithel ausgekleidete Raum des Recessus lateralis erfährt bei den verschiedenen Säugetieren eine mehr oder minder weitgehende Ausgestaltung; charakteristisch ist für ihn, dass seine Hauptmasse sich stets zu einem ziemlich glattwandigen, sackförmigen Hohlraum ausweitet, der später, bei der Verknöcherung der Nasenregion, zu dem Os maxillare nahe Beziehungen gewinnt und demgemäss als Sinus maxillaris bezeichnet wird.

In ähnlicher Weise, wie zwischen Recessus lateralis und Pars posterior nasi als eine nach vorn spornartig ins Lumen springende Einragung der erste Ethmoturbinalwulst entstanden ist, wird infolge der starken seitlichen und teilweise auch nach vorn gerichteten Ausbuchtung des Recessus lateralis an dessen vorderer Begrenzung gegen die Pars anterior nasi jene mit freiem concaven Rand nach rückwärts ins Lumen einspringende Leiste erzeugt, die wir als Crista semicircularis kennen gelernt haben. Da dieselbe den Teil der Pars anterior nasi nach hinten abschliesst, in welchem sich die Einragung des Nasoturbinale verliert, so erscheint sie gewissermassen als hintere Verlängerung des letzteren; so wurde namentlich ihr oberer, den

Recessus frontalis begrenzender Schenkel, dessen Skeletstütze auch häufig mit dem Nasoturbinale in Zusammenhang verknöchert, meist als hinterster Abschnitt desselben betrachtet. Erst Peter hat auf seine morphologische Selbständigkeit aufmerksam gemacht. Der untere Schenkel der Crista semicircularis, der den Eingang in den Sinus maxillaris von vorn umgrenzt, ist auch bei allen Säugern deutlich ausgeprägt; seine Skeletstütze stellt den bekannten Processus uncinatus dar, der sich in genau gleicher Weise wie beim Kaninchen z. B. auch beim Menschen nicht als an der Wandung haftende Knorpellamelle, sondern als freier, nur an den Enden fixierter Knorpelstab anlegt.

Lamina cribrosa.

Wie oben erwähnt, liegen sowohl der Recessus lateralis als die Pars posterior nasi subcerebral; ihrer beider Dach wird von der Lamina cribrosa gebildet. An dieser konnten wir deutlich zwei durch eine Crista intercribrosa getrennte Gruppen von Foramina erkennen, und fanden, dass die lateral-vordere Gruppe Riechfäden für den Recessus frontalis, die medial-hintere solche für die eigentlichen Ethmoturbinalia passieren lässt. Die Durchsicht einer grossen Reihe von Säugetierschädeln aus der hiesigen vergleichend-anatomischen Sammlung ergab nun, dass es sich bei dieser Aufteilung der Foramina cribrosa in eine medial-hintere und lateral-vordere Gruppe um eine bei den Säugern weit, ja vielleicht allgemein verbreitete Erscheinung handelt. Angedeutet findet man dieselbe auch noch an manchen menschlichen Schädeln und jedenfalls konnte ich an einer Schnittserie durch den Kopf eines menschlichen Embryos, die Herr Prof. Fischer so liebenswürdig war, mir zur Verfügung zu stellen, nachweisen, dass auch hier noch die Conchae frontales Riechepithel tragen und von einer kleinen vorderen Gruppe von Riechfäden versorgt werden. Es dürfte sich wohl ver-

lohnen, diese Verhältnisse in der Säugerreihe eingehender zu untersuchen.

Wie Gaupp in seiner Abhandlung über den Echidnaschädel näher auseinandersetzt, ist die Lamina cribrosa eine erst bei den Säugern auftretende Bildung und ist gar nicht in der Ebene der der ursprünglichen Schädelwand zugehörigen Fenestra olfactoria, sondern in einer tiefer, ausserhalb des primitiven Schädelraumes gelegenen und nur der Nasenkapsel angehörigen „Fenestra cribrosa" entwickelt. Es wird dadurch, ähnlich wie in der Otical- und Orbitotemporalregion ein ursprünglich ausserhalb des Schädelcavums gelegenes Gebiet sekundär mit in dieses hereingezogen, ein Gebiet, das Gaupp als Recessus supracribrosus bezeichnet. Den Beweis für seine Ansicht erblickt Gaupp in dem Verlauf des N. ethmoidalis, der beim Reptil durchaus ausserhalb des Cavum cranii aus der Orbita in die Nasenkapsel eindringt, während er beim Säuger durch die Fissura orbitonasalis aus der Orbita in den nunmehrigen Schädelraum, d. h. eben in den Recessus supracribrosus gelangt, auf der Lamina cribrosa nach vorn verläuft und erst durch ein Foramen cribroethmoidale in die Nasenkapsel dringt. In ähnlicher Weise wie bei Echidna, nur etwas weniger deutlich, ist auch beim Kaninchen noch die unter die Ebene der Fenestra olfactoria vertiefte Lage der Lamina cribrosa zu erkennen. Ihr vorderer Rand setzt, allerdings kaum merklich, unterhalb der mit der Commissura sphenoethmoidalis verbundenen hinteren Kante der Pars präcerebralis des Nasendaches an; ihr hinterer Rand steht deutlich tiefer als der Vorderrand der Ala orbitalis. Über der Lamina cribrosa läuft auch hier der N. ethmoidalis nach vorn; seine Lage dorsal von den lateralen Fila olfactoria, die von der medialen Seite her unter ihm lateralwärts ziehen, ist natürlich so zu verstehen, dass er, ursprünglich seitlich von allen Riechfäden gelegen, von den infolge der Ausweitung des Recessus lateralis nach der Seite

hinausgezogenen Fila dorsalwärts verschoben wurde. Im weiteren Verlaufe des N. ethmoidalis findet sich gegenüber dem Verhalten bei Echidna insofern eine Abweichung, als sein Hauptast, der Ramus lateralis, nicht direkt aus dem Recessus supracribrosus auf die Oberfläche der Nasenkapsel tritt, sondern mit durch das Foramen cribroethmoidale in die Nasenkapsel eindringt, allerdings um nach kürzestem Verlauf in derselben durch das Foramen epiphaniale wieder auf die Oberfläche der Nasenkapsel auszutreten.

Präcerebraler Abschnitt der Nasenkapsel.

Haben wir im hinteren Teile der Nasenkapsel vom Kaninchen eine ungemein reiche Formgestaltung kennen gelernt, die in schroffem Gegensatz zu der Einfachheit der entsprechenden Region bei Lacerta steht und eben auf eine weitgehende Ausgestaltung und Differenzierung des Antorbitalraumes der Sauropsiden zurückzuführen ist, so finden wir, dass der vordere, präcerebrale Abschnitt der Nasenkapsel sich offenbar beim Übergang zur Säugerstufe weit konservativer verhalten hat. Es lassen sich nicht nur die Hauptzüge, sondern eine grosse Menge von Einzelheiten dieser Region unmittelbar auf die bei den Sauropsiden vorliegenden Verhältnisse zurückführen. In manchen Beziehungen sind selbstverständlich auch hier, teils auf Ausgestaltungen, teils auf Reduktionen beruhende Umänderungen zu konstatieren.

Incisura narina.

Was zunächst den allervordersten Teil der Nasenkapsel beim Kaninchen anlangt, so ist hier eine ziemlich weitgehende Reduktion der Knorpelmassen gegenüber dem Zustande bei den Reptilien und auch bei anderen Säugern, wie Echidna und Talpa festzustellen. Ein eigentlicher vorderer Abschluss der Nasen-

kapsel ist nicht gegeben oder nur angedeutet durch die als ganz kleines, dreieckiges Knorpelchen vom vorderen Rande des Tectum nasi herabhängende Cartilago cupularis. Eine Verbindung der Cartilago cupularis mit dem Vorderrande des Septums, eine wie etwa bei Echidna oder Talpa neben dem Septum resp. als dem Rand des Septums angeschlossene Bodenpartie, bis zur Lamina transversalis anterior herablaufende Knorpellamelle ist nicht vorhanden; das Septum endet vielmehr vorn und unten mit vollkommen freiem, scharfem Rande. Natürlich ist daher auch der bei Lacerta und Echidna die Fenestra narina von vorn umgreifende Processus alaris inferior, der dort eben von jenem ans Septum angeschlossenen Knorpelstreifen ausgeht, beim Kaninchen nicht entwickelt. Ja die Reduktion jener Knorpelpartien geht beim Kaninchen soweit, dass die Lamina transversalis anterior ihre Verbindung mit dem Septum verloren hat und nur noch mit der vollkommen vom Septum losgelösten Cartilago paraseptalis im Zusammenhang steht, dass also eine geschlossene Zona anularis nicht mehr vorhanden ist. So kommt es, dass wir beim Kaninchen überhaupt nicht von einer allseitig begrenzten Fenestra narina sprechen können, sondern nur von einer Incisura narina, die sich nach hinten in die zwischen Cartilago paraseptalis und Septum befindliche Fissura paraseptalis direkt fortsetzt und sich ausserdem frei nach vorn, unten und lateral öffnet.

Wenn wir uns nach der Ursache dieser starken Reduktion der Knorpelmassen, dieser Auflösung der bei den Reptilien mehr geschlossenen, vorderen Partie der Nasenkapsel in ein lockeres, beweglicheres Gerüstwerk fragen, so liegt es nahe, dieselbe mit der bei den Säugern, speziell auch beim Kaninchen sehr ausgebildeten Beanspruchung des vorderen Nasenendes als Spür- oder Witterungsorgan in Zusammenhang zu bringen. Die geschlossenere Form ist bei Echidna, wo ja auch noch embryonal ein Processus praenasalis des Prämaxillare in

Erscheinung tritt, wohl als ein primitives Merkmal anzusehen; dass sie sich bei Talpa trotz der hier offenbar erfolgten ausgiebigen Verlängerung der Nase nach vorn erhalten hat, mag vielleicht mit der bei diesem Tiere gegebenen starken mechanischen Beanspruchung der Nasenspitze beim Graben zusammenhängen. Wo eine solche Beanspruchung fehlt, das vordere Nasenskelet nur in den Dienst der Spürfunktion tritt, scheint eine freiere Beweglichkeit, eine losere Gestaltung desselben nur von Vorteil zu sein. Bei den Primaten ist nach Fischers Beschreibung vom Semnopithecus- und Macacuscranium, sowie nach Hertwigs Modell vom menschlichen Primordialcranium die Reduktion noch weiter vorgeschritten, indem hier sogar die Lamina transversalis anterior vollkommen fehlt und so die Fenestra narina und Fenestra basalis zu einer einheitlichen Fissura rostroventralis zusammenfliessen.

Sehen wir von dieser namentlich die mediale Umgrenzung der Incisura narina betreffenden Knorpelreduktion ab, so bietet doch andererseits vor allem der laterale Rand dieser Incisur enge Anknüpfungspunkte an wohlbekannte primitive Verhältnisse. In der Anwesenheit eines Processus alaris superior, der ein vorderes, für die Apertura nasalis externa, ein hinteres, für den Durchtritt des Ductus nasolacrimalis bestimmtes Gebiet der Incisura narina abgrenzt, erblicken wir eine Formgestaltung, wie sie nach Gaupp schon bei den Amphibien, im Prinzip auch bei den Reptilien vorliegt und sich in gleicher Weise bei Echidna wiederfindet; dass das gleiche Verhalten für viele Säuger gilt, geht z. B. aus den Ausführungen von Walzberg (1876) hervor, wo der Processus alaris sup. als Processus cartilagineus anterior bezeichnet ist.

Paries nasi. Maxillo- und Nasoturbinale.

Recht wohl mit den Verhältnissen bei den Sauriern vergleichbar sind auch die Formen der Paries nasi im Gebiete

der Pars praecerebralis. Wir kommen hier auf die Frage der Homologie des Maxilloturbinale zu sprechen. Wir haben oben schon unsere Meinung dahin ausgesprochen, dass dasselbe im wesentlichen mit der Muschel der Saurier zu vergleichen ist. Wie diese stellt es eine Einragung der Seitenwand in dem Gebiete der Nasenhöhle dar, das vor der Lamina transversalis posterior, im Bereiche der primitiven Choane gelegen ist. Hier wie dort ist die Knorpelstütze der Muschel grossenteils durch den direkten Umschlagsrand der Paries nasi gebildet. Allerdings erstreckt sich das Maxilloturbinale weiter nach vorn als die Muschel von Lacerta und das war wohl ein hauptsächlicher Grund dafür, dass Seydel (1899) es der Falte homolog erachtete, welche bei den Sauriern die Gaumenrinne nach oben begrenzt. In der Tat erscheint es mir wohl möglich, dass diese Homologisierung für vordere Teile des Maxilloturbinale zutrifft. Ich will darauf jedoch hier nicht näher eingehen, sondern behalte mir eine genauere Behandlung dieser Frage für eine spätere Arbeit vor. Jedenfalls ist das eine sicher, dass jene vorderste, vor der Incisura maxilloatrioturbinalis gelegene Einrollung des Atrioturbinale, die als Umschlag des dorsalen Randes der Incisura narina erscheint und mit dem hinteren Teile des Maxilloturbinale durch eine Schleimhautbrücke verbunden ist, mit der Sauriermuschel nichts zu tun hat, sondern eine neue Bildung darstellt. Sie wurde schon von Gaupp bei Echidna beschrieben. Sie verknöchert übrigens späterhin nicht mit dem Maxilloturbinale zusammen, sondern bleibt mit dem ganzen vor der Fenestra superior gelegenen Teil der Paries nasi dauernd knorpelig. Auch diese Bildung ist offenbar bei den Säugetieren weit verbreitet, wie aus den exakten Darstellungen dieser Region in der Arbeit von Walzberg hervorgeht.

Unter einem grossen Teile des Maxilloturbinale verlängert sich die Seitenwand der Paries nasi in Form der den unteren

Nasengang teilweise von aussen deckenden Lamina infraconchalis. Es wird dadurch die von Gaupp bei Lacerta und in gleicher Weise bei Echidna beschriebene Einziehung der Paries nasi unter der Muschel in ihrem hinteren Gebiete ausgeglichen; um so deutlicher kommt sie vorn, direkt hinter der Lamina transversalis anterior, wo die Lamina infraconchalis fehlt, zum Ausdruck als die von uns sogenannte Incisura posttransversalis. Seitlich von der Lamina infraconchalis verläuft der Ductus nasolacrimalis nach vorn; im Gebiete der Incisura posttransversalis kommt er jedoch in direkte Nachbarschaft mit dem epithelialen Nasensack, von dem er weiter vorn durch die Lamina transversalis anterior wieder geschieden wird; erst vor dieser tritt er ja dann durch die hintere Abteilung der Incisura narina in die Nasenkapsel ein und mündet in den Schleimhautsack. Jene Stelle im Gebiete der Incisura posttransversalis, wo der Tränengang direkt neben den epithelialen Nasensack zu liegen kommt, ist nicht ohne Wichtigkeit. Denn Walzberg hat gezeigt, dass bei einer Reihe von Säugetieren (Hund, Schwein) an dieser Stelle der Tränengang eine sekundäre Verbindung mit der Nasenschleimhaut gewinnt; das ganze vordere Stück des Ganges kann verloren gehen und der Tränengang mündet dann hinter der Lamina transversalis anterior, direkt unterhalb des verknöchernden Anteils des Maxilloturbinale aus. Einen ähnlichen Vorgang beschrieb Grosser (1900) bei einer Fledermaus. Auch die Ausmündung des Tränenganges beim Menschen entspricht wohl eher dieser sekundären Mündungsstelle mancher Säuger, als der primären, etwa beim Kaninchen vorhandenen. Schliesslich erscheint es nicht unwahrscheinlich, dass auch bei Lacerta, wo der Ductus nasolacrimalis hinter der Lamina transversalis anterior in die Gaumenrinne einmündet, eine ähnliche sekundäre Verlagerung der Mündungsstelle vorliegt, um so mehr als bekanntlich bei Amphibien der Tränennasengang das für die Säuger ursprüng-

liche Verhalten aufweist, also vor der Lamina transversalis zur Ausmündung kommt.

Das Nasoturbinale kommt am Knorpelcranium nur wenig zur Geltung; wohl ragt ein deutlicher Schleimhautwulst längs der Grenze zwischen Dach und Seitenwand ins Lumen der Nasenhöhle ein; aber demselben liegt eine nur leichte Einfaltung der Knorpelwand und eine dieser anliegende und nur stellenweise mit ihr verwachsene Knorpelleiste zugrunde. Dieselbe bildet sich später zu einer mit dem Nasale zusammen verknöchernden und einen taschenförmigen Hohlraum einschliessenden Lamelle um, dem „Marsupium nasale" Krauses. Was die Homologisierung des Nasoturbinale anlangt, so glaube ich mich hier vollkommen der Ansicht von Peter und Beecker anschliessen zu können, die es mit der oberen Muschel oder dem „Riechwulst" der Vögel vergleichen; seine Lage parallel oberhalb des Maxilloturbinale, seine ontogenetische Herausmodellierung durch einfache rinnenförmige Auswölbungen der Seitenwand des Nasensackes, sprechen für diese Homologie. Dass es mit den Ethmoturbinalia gar nichts zu tun hat, die ja einen ganz anderen Entstehungsmodus aufweisen, ist klar. Auch dass seine hintere scheinbare Fortsetzung in einen zur Lamina cribrosa aufsteigenden und einen absteigenden Schenkel (Processus uncinatus) eben nur eine scheinbare ist, jene Gebilde vielmehr der durch den Recessus lateralis hervorgerufenen Crista semicircularis angehören, geht aus unseren obigen Ausführungen deutlich hervor.

Die ebenfalls noch der Paries nasi angehörige Fenestra superior stimmt in ihrer Lage ziemlich genau mit der gleichnamigen Öffnung bei Lacerta überein und dürfte wohl mit dieser zu homologisieren sein; die Übereinstimmung erstreckt sich auch darauf, dass der Ausführungsgang der seitlichen Nasendrüse direkt innerhalb von ihr aus der Nasenschleimhaut entspringt; allerdings verlässt dann dieser Gang nicht

wie beim Reptil durch die Öffnung die Nasenkapsel, da bekanntlich bei Säugetieren die Stensonsche Drüse sich durchaus innerhalb der Nasenkapsel ausbildet; der Gang zieht vielmehr dicht innerhalb der Fenestra superior nach hinten, um, wie wir gesehen haben, im Gebiete des Recessus glandularis sich zu verzweigen, seinen Drüsenkörper zu bilden. Auch die wenigstens teilweise Deckung durch das Nasale hat die Öffnung mit der bei Lacerta gemein. Die Bedeutung der Fenestra beruht vielleicht darin, dass sie das Gebiet, welches im Verlaufe der weiteren Entwickelung der Verknöcherung anheimfällt, von dem vorderen, knorpelig bleibenden Gebiete frühzeitig sondert.

Solum nasi.

Werfen wir zuletzt noch einen kritischen Blick auf den durch die Lamina transversalis anterior und posterior, sowie die Cartilago paraseptalis dargestellten Boden der Nasenkapsel.

Die Lamina transversalis anterior ist, wie wir sahen, medialwärts nicht mit dem Septum, sondern nur mit der Cartilago paraseptalis vereinigt; es hängt das offenbar mit dem Fehlen jener Knorpellamelle zusammen, die bei Lacerta von der Cartilago cupularis aus dem vordersten Teil des Septumrandes angeschlossen ist, da sich dort eigentlich nur mit dieser die Lamina transversalis anterior verbindet. Infolge einer im Verhältnis zur Höhenausdehnung enormen Schmalheit des vorderen Teiles der Nasenkapsel, die wohl auf die Anlagerung der die grossen Nagezähne tragenden mächtigen Ossa incisiva zurückzuführen ist, sowie der auffallenden Kürze der lateralen, im Vergleich zur septalen Wand in diesem vordersten Abschnitt, ist die Lamina transversalis anterior zu einem ziemlich steil medialwärts absteigenden Verlauf gezwungen und so kommt es, dass sie bei seitlicher Betrachtung des Modells fast als ein Bestandteil der lateralen Wandung der Nasenkapsel imponiert.

Die Lamina transversalis posterior ist beim Kaninchen verhältnismässig sehr lang, entsprechend der starken Ausbildung der subcerebralen Nasenregion. Bei Lacerta fehlt sie so gut wie vollständig, während sie wohl bei den meisten Säugern deutlich vorhanden ist; bei den Primaten allerdings ist sie wieder sekundär reduziert und mangelt dem menschlichen Primordialcranium ganz. Sie hängt beim Kaninchen nicht mit dem Septum zusammen, wie etwa bei Talpa oder Echidna, sondern nur mit der Cartilago paraseptalis, ein für die Säuger als primitiv anzusehendes Verhalten, auf dessen Bedeutung für die Ausdehnung der Nasenkapsel nach hinten wir oben schon hingewiesen haben.

Auch die Cartilago paraseptalis weist beim Kaninchen eine recht vollständige Ausbildung auf. Wie bei Lacerta und unter den Säugern bei Halmaturus (nach Seydel) dehnt sie sich von der Lamina transversalis anterior bis zur Lamina transversalis posterior aus, allerdings nicht in gleichmässiger Stärke, sondern während einer kurzen hinteren Strecke nur als schmaler, der lateralen Vomerplatte eng angeschmiegter Knorpelstreif entwickelt. Die Annahme Gaupps, dass die vollkommene Reduktion der hinteren Hälfte der Cartilago paraseptalis, wie sie sich z. B. bei Echidna findet, mit der dort erfolgten Fixation der hinteren Nasenkuppel in Zusammenhang zu bringen sei, steht in gutem Einklang damit, dass beim Kaninchen freie hintere Kuppel und vollständige Cartilago paraseptalis sich kombinieren. Aber auch die bedeutende Länge des hochentwickelten Jakobsonschen Organes, für welches der vordere Teil des Paraseptalknorpels eine rinnen-, ja sogar teilweise röhrenförmige Hülle bildet, mag mit an der Vollständigkeit desselben schuld sein.

Endlich ist noch die merkwürdige Cartilago nasopalatina zu besprechen, die in Serie I nur in ganz spärlicher und erst teilweise vorknorpeliger Anlage vorhanden, in

Serie III zu einem kräftigen Knorpel entwickelt ist und im ausgebildeten Zustand schliesslich als eine lange, schlanke Knorpelrinne die untere Kante des Nasensackes im ganzen Gebiete des langgestreckten Foramen incisivum, von der oralen Mündung des Ductus nasopalatinus an bis zum vorderen Rand des harten Gaumens von medial-unten her umfasst. Es handelt sich hier also um eine ontogenetisch ziemlich spät in Erscheinung tretende knorpelige Bildung, welche vollständig im Gebiete des sekundären Gaumens gelegen ist und nirgends mit dem übrigen Primordialcranium in homokontinuierlichem Zusammenhange steht. Wenn wir uns nach irgend einer bei anderen Säugern beschriebenen Bildung umsehen, die mit ihr zu homologisieren wäre, so drängt sich uns wohl der Vergleich mit dem von Gaupp bei Echidna beschriebenen Processus palatinus auf. Auch dieser tritt als zunächst paarige Bildung im sekundären Gaumen, im hinteren Anschluss an den Ductus nasopalatinus auf. Allerdings gewinnt späterhin der Processus palatinus von Echidna in zweierlei Hinsicht eine andere Ausgestaltung; einerseits tritt er nämlich am lateralen Umfang des Ductus nasopalatinus vorbei nach vorn und oben mit dem Hinterrand der Lamina transversalis anterior in Verbindung; andererseits erfolgt in späteren Stadien eine Verschmelzung der beiderseitigen Processus palatini in der Mittellinie, so dass dadurch eine breite einheitliche, in den sekundären Gaumen eingelagerte Lamina palatina erzeugt wird.

Nun kommt ein Knorpel des Ductus nasopalatinus in ähnlicher Weise wie beim Kaninchen offenbar auch bei vielen anderen Säugern vor; so hat Spurgat (1896) in leider recht unklarer und durch keine Abbildungen gestützter Darstellung einen solchen (als „Cartilago basalis lateralis“) bei Pferd, Schwein, Schaf beschrieben, und zwar bei diesen Tieren als mit der Lamina transversalis anterior (dort „Processus septi cartilaginei lateralis ventralis“ genannt) im Zusammenhange

stehend; beim Rind und Hasen wird er als mit dem übrigen Knorpelcranium nicht zusammenhängend bezeichnet, bei Hund, Igel, Nasenbär, Fischotter und bei den Primaten vollständig vermisst. Ich vermute, dass in den Fällen, in welchen Spurgat den Knorpel im Zusammenhange mit der Lamina transversalis anterior fand, diese Verbindung in gleicher Weise erzielt wurde, wie die des Processus palatinus von Echidna. Dass eine solche Verbindung beim Kaninchen nicht erzielt wird, kann vielleicht mit der starken und frühzeitigen Ausbildung des die Nagezahnalveole tragenden Körpers des Os incisivum im Zusammenhang stehen, das, unter der Lamina transversalis anterior gelegen, eventuell direkt ein mechanisches Hindernis für diese Vereinigung darstellt.

Aber auch die mediane Verschmelzung der beiden Processus palatini zur einheitlichen Palatinplatte bei Echidna findet eine Parallele bei einer Cartilago nasopalatina. Bei Grosser (1902) finde ich nämlich die Bemerkung, dass bei der Fledermaus Vesperugo noctula die beiderseitigen „Cartilagines posteriores laterales" in geringer Entfernung caudal vom Ductus incisivus horizontale Lage einnehmen, sich beträchtlich verbreitern und in der Mittellinie miteinander verschmelzen.

Nach all dem scheint es mir ohne Zweifel, dass die Cartilago nasopalatina des Kaninchens und anderer höherer Säuger dem Processus palatinus von Echidna durchaus entspricht. Nun hat Gaupp darauf hingewiesen, dass der Processus palatinus von Echidna einem schon bei Lacerta vorhandenen Fortsatze der Lamina transversalis anterior zu vergleichen ist, den er dort als Cartilago ectochoanalis beschrieben hat. Selbstverständlich kann jedoch diese Homologie nur für den vorderen, den Anschluss an die Lamina transversalis anterior vermittelnden Teil des Knorpels gültig sein; die hinteren im sekundären Gaumen gelegenen Partien sind, wie dieser selbst, als im Säugerstamm aufgetretene Neuerwerbung oder wenigstens Ausgestaltung anzusehen.

5. Primordiales Visceralskelet.

Nur ganz wenige Worte sind über das primordiale Visceralskelet zu sagen, zu dem der Meckelsche Knorpel (inklusive seines oberen, später zum Malleus werdenden Endes), der Incus und Stapes, der Reichertsche Knorpel und das Zungenbein zu rechnen sind. Denn es entsprechen diese Gebilde absolut den von anderen Säugern her bekannten Formverhältnissen.

Auf die von H. Fuchs (1905) gerade beim Kaninchen neu aufgerollte „Gehörknöchelchenfrage", d. h. die Frage nach der Homologie von Hammer und Amboss mit Articulare und Quadratum, resp. nach der Homologie oder Nichthomologie des Kiefergelenkes in der Wirbeltierreihe, konnte ich mich hier natürlich nicht einlassen, da die zur Bearbeitung gelangten Stadien für die Entscheidung dieser Frage, resp. für eine Nachprüfung der Fuchsschen Befunde weitaus zu alt sind. Da mich jedoch die Fuchsschen Ausführungen durchaus nicht von der Unrichtigkeit der alten, auf Reichert zurückgehenden Lehre überzeugen konnten, so behalte ich selbstverständlich die alten Bezeichnungen bei und rechne z. B. den späteren Hammer mit zum Meckelschen Knorpel.

Von Einzelheiten sei hier nur hervorgehoben, dass die knorpelige Hammeranlage und der spangenförmige Teil des Meckelschen Knorpels absolut homokontinuierlich ineinander übergehen. Dass die vordersten Enden der beiden Meckelschen Knorpel zu einer einheitlichen Spange verschmolzen sind, ist eine von anderen Säugern schon bekannte Erscheinung, ebenso dass ein mittleres Stück des Knorpels im Anschlusse an die Mandibula zur Verknöcherung gelangt, in die Substanz des Unterkiefers mit aufgenommen wird. Vom Incus ist nur zu erwähnen, dass er, ebenso wie der Hammer, im Knorpelstadium eine verhältnismässig beträchtliche Grösse aufweist;

gerade diese wurde bekanntlich von mehreren Forschern als ein Hinweis auf die phylogenetische Abstammung von den grossen Skeletteilen Quadratum und Articulare aufgefasst. Der Stapes ist in typischer Weise ausgebildet; es mag hervorgehoben werden, dass er im verhältnismässig späten Stadium der Serie I noch von einer Arteria stapedia durchbohrt wird.

Etwas ausführlicher müssen wir nun noch auf den Knorpel des Hyalbogens, den Reichertschen Knorpel, eingehen. Sein oberes Ende ist in der schon mehrfach beschriebenen Weise mit der Crista parotica homokontinuierlich verbunden; wie diese Verbindung, die natürlich eine sekundäre ist, zustande kommt, ob speziell ein eigenes knorpeliges Zwischenstück, ein Intercalare, dabei zur Entwickelung gelangt, ist nur an jüngeren Entwickelungsstadien zu verfolgen. Wichtig ist die Konstatierung der Lagebeziehung des Hyalknorpels zum Facialis, namentlich für die Entscheidung über das Zustandekommen der von Howes (1896) seinerzeit hervorgehobenen posttrematischen Lage des „Processus styloideus" beim Kaninchen. Die Anheftung des Knorpels an der medialen Seite der Crista parotica bewirkt die Entstehung eines beinahe vollständig geschlossenen, vom Facialis durchzogenen Kanales, dessen Vorderwand eben durch den Hyalknorpel gebildet wird. Bekanntlich ist bei manchen Säugern eine Beteiligung des Hyalbogens, speziell nach der Verknöcherung des Tympanohyale an der Bildung des Facialiskanales beschrieben; eine solche ist auch hier schon angedeutet. Aus diesem Halbkanal tritt nun der Facialis durch das Foramen stylomastoideum (primitivum) aus, das durch die seitliche Anlagerung des Processus mastoideus an den Hyalknorpel zustande kommt. Der Reichertsche Knorpel als solcher verhält sich also durchaus prätrematisch und steht damit in Übereinstimmung mit dem Zustande bei allen anderen Säugern. Im weiteren Verlaufe kommt dann der Hyalknorpel in nahe nachbarliche Beziehung zur Spitze des

Processus paracondyloideus und ist mit derselben durch sehnige Züge der von diesem Fortsatz entspringenden Muskeln (Mm. mandibularis und stylohyoideus) verbunden; er wendet sich dann noch eine Strecke weit unter der Ohrkapsel cranio-medialwärts und hört dann mit freier Spitze auf, ist also nicht mehr bis zum kleinen Horn des Zungenbeines zu verfolgen. Nun verknöchert später offenbar nur das Stück des Hyalbogens vom Processus paracondyloideus an, als Stylohyale; es ist dann durch jene sehnigen Züge an die Spitze dieses Fortsatzes angeheftet; ein knöchernes Tympanohyale kommt nicht zur Ausbildung; ob das obere Stück noch als Knorpel erhalten bleibt oder vollständig zugrunde geht, müsste noch genauer untersucht werden. Da nun das Stylohale, der „Processus styloideus", vom Processus paracondyloideus zu entspringen scheint, liegt er anscheinend in posttrematischer Situation. Dass damit jedoch keinerlei prinzipielle Verschiedenheit der Lage des ganzen Hyalbogens zum Facialis gegeben ist, geht aus den obigen Ausführungen deutlich hervor.

Das Zungenbein zeigt durchaus die von anderen Säugern her bekannten Verhältnisse.

6. Deckknochen.

Nur wenige allgemeine Bemerkungen sind auch über die Deckknochen anzufügen, deren hauptsächliche Formeigentümlichkeiten oben bereits geschildert wurden.

Das Interparietale entsteht paarig. Zwischen dem hinteren Rand der beiden Interparietalia und dem oberen des als Supraoccipitale verknöchernden Tectum posterius bleibt im modellierten Stadium noch eine grosse dreieckige Lücke. Diese wird offenbar erst später durch einen mit dem Occipitale sich vereinigenden Knochen ausgefüllt, der wohl nicht als Deckknochen, sondern als Ossifikation eines unverknorpelt gebliebenen Anteils des Primordialcraniums aufzufassen ist. Das

Interparietale bleibt beim Kaninchen zeitlebens selbständig, während es nach Krause beim Feldhasen mit dem Occipitale verwächst.

Das Parietale liegt der Parietalplatte und der Commissura orbitoparietalis als Deckknochen auf, die später beide unter seinem Einflusse der Resorption verfallen.

Vom Frontale ist zu bemerken, dass es mit seiner orbitalen Fläche der Aussenseite eines grossen Teiles der Ala orbitalis anliegt; soweit dies der Fall ist, wird die letztere später unter ihm resorbiert; nur der hintere Teil der knorpeligen Ala orbitalis wird also durch Ersatzverknöcherung zum Orbitalflügel („Ala parva") des Os sphenoideum anterius.

Auch der vom vordersten Teile des Stirnbeins überlagerte Abschnitt der Nasenkapsel erliegt späterhin der Resorption, so dass dann der Hohlraum des „Recessus frontalis" grossenteils direkt vom Stirnbein gedeckt wird. Ein Einwuchern des Hohlraumes in das Stirnbein selbst als „Sinus frontalis" ist jedoch beim Kaninchen nicht zu konstatieren.

Das Squamosum bildet einen Deckknochen am lateralen Umfange der Ohrkapsel und der Commissura orbitoparietalis. Bemerkensweert ist, dass der neben der Ohrkapsel gelegene Anteil, der nach Gaupp entschieden als der phylogenetisch primitivere anzusehen ist, nur mehr ganz gering entwickelt ist und so eigentlich nur als Fortsatz des viel mächtigeren vorderen Abschnittes imponiert. Jener hat eben neben der massigen und geschlossen verknöchernden Ohrkapsel keine grosse Bedeutung, während dieser beim Säugetier zu fortschreitender Entwickelung gelangt, da er wichtige neue Aufgaben zu übernehmen hat. Er wird nicht nur infolge der mehrfach geschilderten Ausweitung des Schädelraumes mit zur Begrenzung der Schädelhöhle herangezogen, sondern gewinnt ausserdem durch seinen Processus zygomaticus Anteil an der Bildung des Jochbogens und wird durch die Anlagerung des Dentale zum Träger des Kiefergelenkes; das sind alles Aufgaben, die eine beträcht-

liche mechanische Festigkeit beanspruchen und also sehr wohl die unverhältnismässig mächtigere Entwickelung des vor der Ohrkapsel gelegenen Teiles des Squamosums erklären.

Das Squamosum bleibt beim Kaninchen zeitlebens als isolierter, nicht mit dem Petrosum verwachsender Knochen erhalten.

Als Parasphenoid haben wir den unter dem Processus alaris gelegenen Deckknochen bezeichnet, der späterhin als „mediale Lamelle des Flügelfortsatzes" des Os sphenoideum posterius erscheint. Wir folgen damit der von Gaupp aufgestellten und eingehend begründeten Theorie, dass dieser Knochen, nicht wie man bisher annahm mit dem Pterygoid, sondern mit dem seitlichen Teile des grossen unpaaren Parabasale der niederen Vertebraten zu homologisieren sei. Wir wollen auf die Begründung dieser Theorie hier nicht näher eingehen, sondern verweisen bezüglich derselben auf die Arbeiten von Gaupp (1905a und 1908).

Der N. parabasalis (= Vidianus) verläuft wie bei der Mehrzahl der Säuger dorsal vom Parasphenoid, zwischen ihm und dem Processus alaris, so dass dadurch am definitiven knöchernen Schädel ein Canalis parabasalis entsteht.

Hervorzuheben ist der ausgedehnte Knorpelkern, der sich im unteren-hinteren, im wesentlichen zum Hamulus pterygoideus werdenden, Abschnitte des Knochens findet und auch bei anderen placentalen Säugern schon mehrfach (durch Wincza 1896, Fischer 1901 u. 1903, Fawcett 1905) beschrieben wurde. Es ist dieser Knorpel, der bei Echidna fehlt, nach Gaupp in gleicher Weise als sekundäre Bildung aufzufassen, wie die Knorpel in der Mandibula, im Processus zygomaticus des Maxillare usw.

Das Parasphenoid verwächst frühzeitig mit dem Processus pterygoideus (Lamina externa des Flügelfortsatzes); es kommt das schon im Stadium I in der engen Anlagerung des oberen

Randes des Parasphenoid an den knorpeligen Processus pterygoideus zum Ausdruck.

Am Palatinum ist bemerkenswert die ungemein bedeutende Längenausdehnung der Pars perpendicularis gegenüber der extremen Kürze der Pars horizontalis. Jene steht im Zusammenhang damit, dass die ganze vordere Orbitotemporalregion, wohl infolge der recht grossen Augen, sehr in die Länge gestreckt ist, was ja auch am Primordialcranium in der Anwesenheit eines noch freien Interorbitalseptums zum Ausdruck kommt. Es wird dadurch, sowie durch die geringe Entwickelung des Oberkieferkörpers, erzielt, dass von einer eigentlichen Fossa pterygopalatina nicht die Rede sein kann, vielmehr auch am definitiven knöchernen Schädel die Fläche des Palatinum, der das langgestreckte Ganglion sphenopalatinum anliegt, bei lateraler Ansicht auf lange Strecke offen vorliegt. Die Kürze der Horizontalplatte hat eine beträchtliche Längenausdehnung des weichen Gaumens zur Folge; im Gebiete des letzteren wird die mediale Fläche der Pars perpendicularis durch eine, an den Hinterrand der Horizontalplatte sich anschliessende flache Leiste in einen oberen, gegen den Ductus nasopharyngeus und einen unteren, gegen das Cavum oris sehenden Abschnitt geschieden.

Der Vomer ist ein zwar unpaarer Knochen, der aber in vordere und hintere paarige Fortsätze ausläuft; ob seine erste Anlage paarig ist, müsste an jüngeren Stadien festgestellt werden. Gaupp hat eine solche paarige Anlage des Vomer bei Echidna und Mus musculus konstatiert und darin wohl mit Recht einen Hinweis auf die Homologie mit den paarigen Vomeres der Nichtsäuger erblickt, im Gegensatz zu Broom (1895), der den Vomer der Säugetiere auf den vorderen Längsschenkel des Parabasale der niederen Wirbeltiere zurückführen will. Gaupp betrachtet also die Seitenplatten, die Alae vomeris, als die primitiven Bildungen, durch deren mediane Ver-

schmelzung erst die Mittelplatte erzeugt worden sei; die ursprüngliche Anlagerungsstelle für die Alae vomeris ist dabei nicht am Nasenseptum, sondern an den Cartilagines paraseptales zu suchen. Damit stehen sehr wohl im Einklang die engen Beziehungen, die auch beim Kaninchen die Seitenplatten des Vomer zu den Paraseptalknorpeln aufweisen. Allerdings liegen sie nicht mehr deren oraler Fläche auf, sondern haben sich auf ihre mediale Seite emporgeschoben und damit auch Beziehung zum Septum gewonnen. Es kann also wohl nicht der bei vielen Säugern eingetretene partielle Schwund der Paraseptalknorpel, wie G a u p p meint, vielleicht aber doch die völlige Loslösung dieser Knorpel vom Septum schuld daran sein, dass der Vomer am Septum und an seinem eigenen Partner eine Stütze suchen musste.

Eine bis zum Anschluss an die Gaumenplatten des Palatinum und Maxillare reichende, die Nasenhöhlen, resp. Nasenrachengänge scheidende ventrale Verlängerung der Vomermittelplatte, die sich bei den meisten Säugern findet, ist beim Kaninchen nicht vorhanden.

Als I n c i s i v u m haben wir den die Alveole der oberen Nagezähne tragenden Knochen bezeichnet, der früher wohl meist Prämaxillare genannt wurde. G a u p p hat bekanntlich nachgewiesen, dass bei Echidna das Os incisivum aus zwei ontogenetisch getrennt entstehenden Teilen sich zusammensetzt, von denen der eine dem Prämaxillare, der andere dem Septomaxillare der niederen Vertebraten zu vergleichen ist. Der dem Septomaxillare entsprechende Anteil stellt bei Echidna nach der Verwachsung den an der lateralen Seite der Nasenkapsel hinter der Fenestra narina aufsteigenden Processus extranasalis dar und G a u p p folgert, dass wohl bei allen Säugern, wo ein solcher Processus extranasalis des Incisivums entwickelt ist, dieser ein mit dem ursprünglichen Prämaxillare verwachsenes Septomaxillare darstellt. Beim Kaninchen steigt nun deutlich

ein solcher extranasaler Fortsatz des Incisivums an der Paries nasi empor und verlängert sich in den späterhin bis zum Frontale reichenden Processus frontalis. Wir werden also wohl auch hier das Incisivum mit der Summe von Prämaxillare und Septomaxillare niederer Vertebraten vergleichen dürfen. Ob ontogenetisch noch eine getrennte Anlage der beiden Bestandteile sich nachweisen lässt, oder nur mehr eine einheitliche Anlage auftritt (in welch letzterem Falle es sich also um eine „Fusion primordiale" nach Dugès handeln würde), kann nur an jüngeren als den unserer Untersuchung zugrunde liegenden Stadien festgestellt werden.

Das Incisivum des Kaninchens weist dank der enormen Grösse der Alveole für den vorderen Nagezahn eine recht beträchtliche Längenausdehnung auf; dieselbe betrifft auch den Processus palatinus lateralis und medialis, welch letzterer als eine wohl ausgebildete Knochenrinne die Cartilago paraseptalis bis weit nach hinten umhüllt. Da zudem der Vorderrand der Palatinplatte des Maxillare ziemlich weit nach hinten verschoben ist, so kommt es, dass am knöchernen Schädel ein ungemein langes, schmales „Foramen incisivum" besteht, das nicht nur, wie bei anderen Säugern, das Gebiet der Mündung des Ductus nasopalatinus umfasst, sondern so ziemlich das ganze Gebiet der primitiven Choane; selbstverständlich ist es, mit Ausnahme eben der Mündungen der Ductus nasopalatini, durch die weichen Gewebe des sekundären Gaumens abgeschlossen, in denen ausserdem die oben ausführlich besprochene Cartilago nasopalatina enthalten ist.

Das Maxillare zeigt im Prinzip die gewöhnliche Gliederung in Körper, Processus frontalis, zygomaticus, palatinus und alveolaris. Der Körper ist wenig ausgeprägt und bleibt auch späterhin klein; eine wie etwa beim Menschen über der ganzen Ausdehnung des Processus alveolaris sich auswölbende Körperpartie kommt nicht zur Ausbildung; denn

ein Einwuchern des Recessus lateralis inferior (s. maxillaris) des Nasensackes über das Gebiet der knorpeligen Nasenkapsel hinaus in den Knochen hinein findet beim Kaninchen nicht statt. Wie weit unter dem Maxillare die knorpelige Paries nasi zum Schwunde gebracht wird, wie weit sie eventuell noch in Resten erhalten bleibt, müsste wohl erst noch genauer untersucht werden. Der im embryonalen Stadium zwischen Maxillare und Nasenkapsel verlaufende Tränennasengang ist im definitiven Zustande auch auf seiner medialen Seite von einer mit dem Maxillare zusammenhängenden und wohl von ihm ausgehenden Knochenscheide umhüllt.

Im Gebiete des dem vorderen Teile der Paries nasi anliegenden Processus frontalis erfährt der Knochen späterhin eine weitgehende Resorption, eine Auflösung in ein lockeres, spongiöses Gerüstwerk. Der vordere obere Rand des Processus frontalis, der im modellierten Stadium noch dem lateralen Rand des Nasale gegenübersteht, wird später von diesem durch den lang auswachsenden Processus frontalis des Incisivum getrennt.

Der Processus palatinus des Maxillare ist beim Kaninchen auffallend kurz und erst unter der Lamina transversalis posterior, also hinter dem Gebiete der primitiven Choane gelegen; es trägt dieser Umstand wesentlich zu der enormen Länge des Foramen incisivum bei.

Der Processus palatinus bildet mit seiner oberen, infolge der Vorragungen der Alveolen stark gewellten Fläche einen recht wenig ausgedehnten Orbitalboden. Die von ihm, d. h. vom medialen Rand des Sulcus infraorbitalis aus an der Paries nasi sich erhebende Knochenlamelle, die auf Fig. 4 mit * bezeichnet ist, wächst später zu einem bis an den Unterrand des Frontale reichenden Fortsatz aus (dem Processus sphenoorbitalis Krauses), der sich zwischen das Lacrimale und die weit nach vorn vorgerückte Ala hypochiasmatica („Processus ethmoidalis des Os sphenoideum“ nach Krause) einschiebt.

Der Processus zygomaticus tritt frühzeitig in knöcherne Verbindung mit dem Os zygomaticum.

Das Lacrimale ist im modellierten Stadium erst als ganz kleine Knochenplatte an der Grenze zwischen facialer und orbitaler Fläche der Paries nasi aufgelagert. Es gewinnt später ziemlich ansehnliche Grösse und kompliziertere Formgestaltung. Es erstreckt sich dann nach vorn, an der medialen Seite des Maxillare und bildet so die mediale Wand des Anfangsteiles des knöchernen Tränennasenganges; andererseits dehnt es sich weit nach hinten über die orbitale Fläche der Paries nasi aus und bildet so einen grossen Teil der vorderen Orbitalwand.

Vom Zygomaticum ist nur hervorzuheben, dass es ungemein frühzeitig mit dem Processus zygomaticus des Maxillare verknöchert. Es lässt das vielleicht die Vermutung gerechtfertigt erscheinen, dass bei Echidna, wo nach Gaupp ein isoliertes Zygomaticum nicht zur Entwickelung kommt, dafür aber der Processus zygomaticus des Maxillare eine ungewöhnliche Länge besitzt und bis zum Jochfortsatz des Squamosum reicht, in diesem Processus zygomaticus ossis maxillaris auch das Zygomaticum anderer Säuger enthalten ist, dass es sich also dort um eine Fusion primordiale nach Dugès handelt.

Das Tympanicum liegt mit seinem oberen Ende nahe dem lateral-unteren Umfange des Meckelschen Knorpels an und macht hier durchaus den Eindruck eines Deckknochens desselben. Als solchen fasst ihn auch van Kampen (1905) und neuerdings Gaupp (1908) auf; ich schliesse mich dieser Ansicht vollkommen an. Auf die Frage, welchem der bei Reptilien vorhandenen Deckknochen am oberen Ende des Meckelschen Knorpels es im speziellen entspricht (Angulare oder Supraangulare), können wir hier allerdings nicht eingehen; ihre Beantwortung würde eingehende spezielle Untersuchungen erfordern.

Das Tympanicum stellt in dem am Modell zur Darstellung gebrachten Stadium erst einen einfachen, die Anlage des Trommelfelles umschliessenden knöchernen Ring dar. Späterhin gewinnt es eine weitgehende Ausgestaltung; einerseits schliesst sich ihm auf der lateralen Seite ein ziemlich langer knöcherner Gehörgang an; andererseits erfährt es nach der medialen Seite zu eine ganz bedeutende Verbreiterung und gestaltet sich hier zur Bulla tympanica aus. Diese umfasst als weit ausgewölbte Knochenschale die ganze untere Fläche der Pars cochlearis der Ohrkapsel und kommt mit ihrem medialen Rande bis an die Basalplatte, resp. das Os basioccipitale heran. Dabei wird die auf der Unterfläche der Pars cochlearis nach vorn ziehende Art. carotis interna vom Knochen umwachsen und in einen knöchernen Canalis caroticus eingeschlossen.

Ob die Ausbildung der Bulla tympanica unter Mitwirkung eines Metatympanicum (Wincza 1896, van Kampen 1905) erfolgt, kann ich an meinen Stadien nicht konstatieren. Ich will daher auch auf die Bedeutung des Metatympanicum, seine eventuelle Homologisierung mit dem Pterygoid niederer Vertebraten hier nicht eingehen.

Das Goniale ist ebenfalls als deutlicher Deckknochen des Meckelschen Knorpels zu erkennen. Es wird in gleicher Weise von der Chorda tympani durchbohrt, wie das Gaupp (1905) für das Goniale der Saurier beschrieben hat. Bezüglich der eingehenden Begründung seiner Homologie mit dem letzteren verweise ich auf die ausführliche Beweisführung Gaupps (1905, 1908).

Auch bezüglich der Mandibula wollen wir uns hier ganz kurz fassen, und vor allem nicht näher auf den neuerdings lebhaft entbrannten Streit um die phylogenetische Stellung des Kiefergelenkes der Säuger und damit des oberen Endes der Mandibel eingehen. Die alte wohlbegründete, auf Reichert

zurückgehende Theorie, dass die das Kiefergelenk der nonmammalen Vertebraten bildenden Skeletstücke, Quadratum und Articulare, im Amboss und Hammer der Säuger wiederzufinden seien, das Säugerkiefergelenk aber eine neue, zwischen zwei Deckknochen, Squamosum und Dentale aufgetretene Articulation sei, wurde zwar von Fuchs (1905) gerade auf Grund von Untersuchungen am Kaninchen heftig angegriffen. An dem unserer Arbeit zugrunde liegenden Material können wir aber die tatsächlichen Grundlagen der Fuchsschen Ausführungen nicht nachprüfen, da diese letzteren sich auf viel jüngere Entwickelungsstadien stützen. Da mir aber die Fuchsschen Ausführungen an sich durchaus nicht beweiskräftig erscheinen, andererseits die Theorie des sekundären, zwischen Deckknochen entstandenen Kiefergelenkes der Säuger wohlbegründet und namentlich durch die Darlegungen Gaupps (1905, 1908) aufs neue gestützt ist, so sehe ich mich nicht veranlasst, von derselben abzuweichen. Wir betrachten demnach die Mandibula durchaus als einen Deckknochen und sehen in den zwei mächtigen Knorpelkernen, die im Gelenkteil und im Angulusgebiet die Verknöcherung vorbereiten, sekundäre Knorpel. Ihre Bedeutung besteht vielleicht darin, dass sie dem aufsteigenden Kieferast, der ohne Anlehnung an primordiale Teile eine ungemein kräftige Ausbildung erfahren muss, während der Entwickelung eine gewisse Stütze verleihen und ihm ausserdem gewissermassen innerhalb der umgebenden Gewebe die Bahn freihalten. Von Einzelheiten, die für die sekundäre Natur dieser Knorpel, für ihre Nichtzugehörigkeit zur Cartilago Meckelii sprechen, wollen wir hier nur noch eine erwähnen, den Verlauf des N. mylohyoideus. Wir sehen auf Schnittfigur 9, wie derselbe sich um die Aussenseite des Meckelschen Knorpels schlägt, dabei die Mandibel und zwar gerade den durch Knorpel ausgezeichneten Teil derselben lateral von sich lässt. Gaupp hat schon (1905) darauf hingewiesen, dass der entsprechende

Nerv auch bei Lacerta den Meckelschen Knorpel lateral umfasst, also jener Mandibularknorpel, wenn er mit zum Meckelschen Knorpel gehörte, medial vom Nerven gelegen sein müsste.

Ob die Mandibula nur einem einzigen Deckknochen der Reptilien, dem Dentale, entspricht, oder ob noch andere mit ihm verschmolzen sind, möchte ich hier nicht entscheiden; eine isolierte Anlage verschiedener Stücke können wir auf unseren Stadien jedenfalls nicht nachweisen.

Hauptergebnisse.

1. Das Primordialcranium des Kaninchens zeichnet sich durch grosse Vollständigkeit aus. Es weist eine beträchtliche Anzahl von primitiven Merkmalen und nur wenige Zeichen einseitiger sekundärer Abänderung auf und kann daher als typisches Beispiel eines Säugetierchondrocraniums gelten.

2. Es illustriert in vorzüglichster Weise die von Gaupp seinerzeit durchgeführte Ableitung des Säugetier- vom Sauriercranium, indem nicht nur der allgemeine Typus (Tropibasie) übereinstimmt, sondern eine grosse Menge von Einzelheiten direkt mit entsprechenden Formen am Lacertaschädel verglichen werden können.

3. Die von Gaupp nachgewiesenen hauptsächlichsten Veränderungen des Craniums der Säuger gegenüber dem der Sauropsiden (im wesentlichen Vergrösserung des Schädelraumes durch basale Niederlegung früherer Seitenwandpartien und durch Einbeziehung eines neuen Raumes im Gebiete der

mittleren Schädelgrube, ferner Ausgestaltung der Ohr- und Nasenkapsel) finden am Kaninchenschädel volle Bestätigung und teilweise Ergänzung.

4. In der Occipitalregion ist ein primitives Verhalten in der Anwesenheit eines doppelten Hypoglossusloches gewahrt. Die Occipitalpfeiler zeigen die für höhere Säuger charakteristische basale Umlegung nach hinten und Überlagerung durch die Ohrkapseln.

5. Die beiden typischen Teile der Säuger-Ohrkapsel sind als Pars canalicularis (nicht vestibularis) und Pars cochlearis zu unterscheiden.

6. Das Grössenverhältnis der Ohrkapsel zum Gesamtcranium zeigt in der Stufenfolge: Amphibien, Reptilien, Säuger eine allmähliche Verschiebung zuungunsten der Ohrkapsel; es wurde versucht, diese Verschiebung zahlenmässig zum Ausdruck zu bringen (siehe S. 155).

7. Die durch die Vergrösserung des Gehirnraumes bei den Säugern hervorgerufene Lageveränderung der Ohrkapsel lässt sich in mehrere Einzelbewegungen auflösen; die wichtigste ist die Umkippung der Ohrkapsel nach hinten; sie ist beim Kaninchen sehr ausgesprochen.

8. Diese Lageveränderung äussert sich auch in der Stellung des Tectum posterius. Letzteres gehört durchaus der Ohrregion an.

9. Der Binnenraum der Ohrkapsel kommt im Oberflächenrelief absolut deutlich zum Ausdruck. Es bilden sich drei Fossae subarcuatae.

10. Der Binnenraum der Ohrkapsel lässt sich bis ins einzelne mit dem bei Lacerta vergleichen; bei Lacerta ist schon der Gewebsstrang entwickelt, der beim Säugetier zur Lamina spiralis ossea wird.

11. Die Verteilung des N. acusticus zeigt eine Abweichung von dem bisher für die Säuger angenommenen Typus, welche phylogenetisches Interesse besitzt.

12. Die Aufteilung einer einheitlichen Fenestra perilymphatica (Reptilienzustand) in das Foramen rotundum und den Aquaeductus cochleae ist ontogenetisch noch zu verfolgen; dabei ergeben sich interessante individuelle Variationen im Ausbildungsgrad der Organe.

13. Die Gauppsche Annahme des Einwachsens der Pars cochlearis bei den Säugern in das Gebiet der früheren Basalplatte findet durchaus Bestätigung.

14. Die von Gaupp nur für die Orbitotemporalregion angenommene Vergrösserung des Schädelraumes der Säuger durch Reduktion der ursprünglichen und Bildung einer neuen Seitenwand und dadurch erzielte Einbeziehung eines seitlich vom primären Cavum cranii gelegenen Gebietes ist auch auf die Ohrregion auszudehnen. Reste der ursprünglichen Seitenwand sind in knorpeliger Ausbildungsstufe sowohl in der Ohr- als in der Orbitotemporalregion nachweisbar und lassen so exakt die Grenze zwischen primärem und sekundärem Schädelraum erkennen. Die neu entstandene Seitenwand kommt grossenteils in knorpeliger Ausbildung, als Ausgestaltung des Primordialcraniums zustande. Das in der Ohrregion zugeschlagene Raumgebiet — Cavum supracochleare — erhält einen ventralen Abschluss durch die nach der Seite ausgebuchtete Schneckenkapsel, ferner einen seitlichen und auch teilweise noch ventralen durch das lateral von der Schneckenkapsel plattenförmig auswachsende Tegmen tympani. Im hintersten Teile des Cavum supracochleare wird der seitliche Abschluss vollständig durch Knorpel erzielt, durch den Anschluss des Tegmen tympani an die Commissura orbitoparietalis; weiter vorn wird er durch das Os parietale und squa-

mosum ergänzt. Nach vorn geht das Cavum supracochleare kontinuierlich in den sekundären Raum der Orbitotemporalregion, das Cavum epiptericum, über. Im Cavum supracochleare liegen das Ganglion geniculi des Facialis, der hintere Teil des Ganglion semilunare trigemini, der N. petrosus superficialis major.

15. Es ergibt sich daraus eine neue Auffassung des Facialiskanales. Der siebente Hirnnerv tritt durch den primären Facialiskanal (unter der inneren suprafacialen Commissur, welche der präfacialen Commissur der Reptilien entspricht), in das Cavum supracochleare ein, entwickelt hier sein Ganglion geniculi und tritt durch einen in der sekundären Seitenwand gelegenen sekundären Facialiskanal wieder aus dem Cavum supracochleare aus; die äussere Mündung dieses zweiten Kanales ist die Apertura tympanica canalis facialis; die letztere entspricht also nicht der äusseren Mündung des Foramen faciale beim Reptil. Wenn die (beim Kaninchen dorsal offene) Facialisstrecke im Gebiete des Cavum supracochleare, also das Gebiet des Ganglion geniculi, durch Knorpel oder Knochen gedeckt wird, kommt ein scheinbar einheitlicher Kanal zustande, dessen innere Mündung durch das primäre Foramen faciale, dessen äussere durch die Apertura tympanica dargestellt wird und der sich ausserdem nach vorn durch den Hiatus canalis facialis öffnet; dieser ganze Kanal wurde bisher als primärer Facialiskanal bezeichnet, ist aber, wie aus dem Vorigen hervorgeht, aus drei verschiedenen Teilen zusammengesetzt.

16. Die auch in der Orbitotemporalregion entwickelten Reste der primitiven Seitenwand ermöglichen auch hier eine exakte Abgrenzung des primären Cavum cranii gegen das sekundär zugeschlagene Gebiet — Cavum epiptericum; dadurch wird eine Reihe wichtiger Schlussfolgerungen ermöglicht.

17. Das Foramen caroticum der placentalen Säuger entspricht nicht der gleichnamigen Öff-

nung bei den Sauropsiden. Die Carotis der letzteren tritt medial von den Trabeculae baseos cranii sofort in den primären Schädelraum ein; das Foramen caroticum der Säuger führt dagegen nicht in das primäre Cavum cranii, sondern in das Cavum epiptericum. Damit steht die verschiedene topographische Lagerung des N. abducens zu der in den Schädel eintretenden Carotis bei den Sauropsiden einerseits, den höheren Säugern andererseits in Einklang. Das Foramen caroticum von Echidna entspricht dem der Sauropsiden, nicht dem der höheren Säuger.

18. Die Carotis interna der höheren Säuger verläuft auch nach ihrem Eintritt durch das Foramen caroticum weiterhin noch im Cavum epiptericum; die ganze im Sulcus caroticus enthaltene, eventuell in einen Sinus cavernosus eingeschlossene Strecke liegt im epipterischen Raum; erst kurz hinter der hinteren Wurzel des Orbitalflügels dringt die Carotis in den primären Schädelraum ein. Es ist mit Wahrscheinlichkeit anzunehmen, dass diese ganze Strecke der Säugercarotis eine neue, wohl auf dem Wege der Anastomosenbildung erworbene Gefässbahn darstellt. Es werden weitere, speziell daraufhin gerichtete Untersuchungen anzustellen sein.

19. Mit der Annahme der Nichthomologie des Foramen caroticum der Säuger und der Reptilien entfallen eine Reihe von Schwierigkeiten in der Deutung einzelner Teile der Orbitotemporalregion; man muss nicht mehr die Commissura alicochlearis plus dem Processus alaris alae temporalis als Teil der Trabecula ansehen; vielmehr ergibt sich: Der Processus alaris entspricht dem Processus basipterygoideus von Lacerta und gleichzeitig der Ala temporalis von Echidna. Die Commissura alicochlearis ist eine beim Säuger neu auftretende Bildung; sie stellt einen Teil des Bodens des Cavum epiptericum dar und bildet ja auch eine direkte Fortsetzung des Bodens des Cavum supracochleare.

20. Der seitliche Abschluss des Cavum epiptericum wird durch die Lamina ascendens alae temporalis, zum Teil auch noch durch den vordersten Teil des Tegmen tympani und durch das Os squamosum vervollständigt. Ins Cavum epiptericum treten aus dem Cavum supracochleare das Ganglion semilunare und der N. petrosus superficialis major, aus dem Cavum cranii primarium die Nn. abducens, trochlearis und oculomotorius, durch das Foramen caroticum die Carotis interna ein. Der dritte Ast des Trigeminus verlässt es durch eine Incisura ovalis hinter der Lamina ascendens alae temporalis, die beiden ersten Trigeminusäste und die Augenmuskelnerven durch die grosse Fissura orbitalis superior.

21. Die Lamina ascendens des Temporalflügels entspricht in ihrer Lage der Membrana sphenoobturatoria von Echidna; die Knorpelbildung in ihr ist vielleicht eine sekundäre.

22. Die basale Körpermasse in der hinteren Orbitotemporalregion entspricht durchaus der Trabekelplatte von Echidna, den Trabekeln der niederen Wirbeltiere.

23. Der am knöchernen Keilbein des erwachsenen Kaninchens im Gebiete der Sella turcica vorhandene Kanal entspricht nicht, wie Arai meint, der ursprünglichen Fenestra hypophyseos, sondern ist ein sekundär entstandenes Venenemissarium.

24. Die vordere Orbitotemporalregion ist durch ein typisches Interorbitalseptum ausgezeichnet, das vollkommen dem von Lacerta gleicht.

25. Die merkwürdigen Processus ethmoidales am vorderen Keilbein des erwachsenen Kaninchens sind nicht durch sekundäre Angliederung der Lamina papyracea des Ethmoidale entstanden (Ansicht von W. Krause), sondern als seitliche Auswüchse der sphenoidalen Körpermasse im Gebiete des Foramen opticum — Alae hypochiasmaticae. Für die erste Entstehung

dieser Fortsätze, deren Verbreitung bei anderen Säugern untersucht zu werden verdient, lässt sich vielleicht eine mechanische Erklärung geben.

26. die Nasenkapseln der Säugetiere haben sich stark caudalwärts ausgedehnt und einen grossen Teil des ursprünglich freien Septum interorbitale als Septum nasale zwischen sich aufgenommen. Dafür spricht die Konfiguration des ganzen hinteren Teiles der Nasenkapsel, im Zusammenhange mit den Ergebnissen der Peterschen Untersuchung über die Bildung des epithelialen Nasensackes beim Kaninchen.

27. Auch beim Kaninchen ist die von Gaupp für die Säuger überhaupt festgestellte Einbeziehung eines ursprünglich der Nasenhöhle zugehörigen Raumes in die Schädelhöhle durch die Bildung der Lamina cribrosa, d. h. eines Recessus supracribrosus, nachweisbar.

28. Die Modellierung der für die Säuger charakteristischen Ethmoturbinalia geschieht durch Ausbildung einer Reihe von seitlichen Ausbuchtungen der hinteren Wand des Nasensackes. Typisch ist eine das Ethmoturbinale I veranlassende besonders grosse Ausbuchtung, die als Recessus lateralis zu bezeichnen ist. Ihr gegenüber erscheint der Rest des hinteren Abschnittes des Nasensackes mit den sämtlichen übrigen Ausbuchtungen als Recessus posterior oder Pars posterior sive ethmoturbinalis. Diese Teilung in Recessus lateralis und posterior kommt am Knorpelskelet deutlich zur Erscheinung.

29. Der Recessus lateralis gliedert sich typisch in einen oberen Abschnitt, Recessus frontalis, der Riechepithel trägt und eigene Muschelbildungen (Conchae frontales) entwickelt, und einen unteren, der sich im wesentlichen zu einem grossen glattwandigen Hohlraum, Recessus maxillaris, ausweitet. Recessus frontalis und maxillaris sind als deutliche Räume der knorpeligen Nasenkapsel entwickelt. Von ihnen können ausserdem

später in die anliegenden Deckknochen (Frontale, Maxillare) eindringende Sinusbildungen ausgehen.

30. Die Zweiteilung des mit Riechepithel ausgestatteten Bezirkes in Recessus frontalis und Recessus posterior kommt in einer typischen Zweiteilung der Foramina cribrosa in eine lateral-vordere und medial-hintere Gruppe zum Ausdruck.

31. Die ganze hintere (subcerebrale) Partie der Nasenkapsel der Säuger (Pars posterior plus Recessus lateralis) ist eine Neuerwerbung, bezw. ist auf eine reiche Ausgestaltung des einfachen Antorbitalraumes der Nasenkapsel der Sauropsiden zurückzuführen (in Übereinstimmung mit den Ergebnissen von Fleischmann und seinen Schülern). Die Ethmoturbinalia entsprechen also keiner Muschel der Sauropsiden, sondern sind neu aufgetreten.

32. Die Pars anterior s. maxillonasoturbinalis der Säuger entspricht im Prinzip und in vielen Einzelheiten der Nasenkapsel der Reptilien. Das Maxilloturbinale ist homolog der Reptilienmuschel und der unteren Muschel der Vögel, das Nasoturbinale dem Riechwulst der Vögel.

33. Die Pars anterior der Nasenkapsel des Kaninchens zeigt grosse Übereinstimmungen mit vielen bei anderen Säugern beschriebenen Befunden.

34. Die Cartilago nasopalatina des Kaninchens und anderer Säuger ist der von Gaupp bei Echidna beschriebenen Cartilago palatina zu vergleichen.

35. Die von Howes betonte posttrematische Lage des Stylohyale vom Kaninchen findet ihre Erklärung durch die sekundäre Verbindung mit dem Processus paracondyloideus; der knorpelige Hyalbogen besitzt vollkommen die normale, für die Säuger typische topographische Lage zum Facialis.

Bezüglich der überhaupt nur kurz behandelten Deckknochen ist durchaus auf die vorangehende Darstellung zu verweisen.

Zum Schlusse möchte ich auch hier meinem hochverehrten Lehrer, Herrn Prof. E. Gaupp, der mich zu der vorliegenden Untersuchung anregte und mich im Laufe der Arbeit stets in liebenswürdigster Weise unterstützte, meinen innigen Dank aussprechen. Nicht minder herzlich danke ich meinem hochverehrten Chef, Herrn Geh. Hofrat Prof. R. Wiedersheim, der stets mit regstem Interesse und freundlichstem Entgegenkommen meine Arbeiten förderte.

Erklärung der Abbildungen.

Fig. 1. Plattenmodell des Schädels vom Stadium I. Bei 20facher Vergrösserung modelliert. Abbildung auf die Hälfte verkleinert (also 10fach der natürlichen Grösse) Ansicht von oben. Primordiale Verknöcherungen punktiert. * Spalt zwischen der Ala hypochiasmatica und der medianen, nach unten als Interorbitalseptum vorspringenden Knorpelmasse.

Fig. 2. Dasselbe Modell von unten. Am Vomer ist auf der linken (in der Zeichnung rechten) Seite ein Stück herausgeschnitten, um den Übergang der Cartilago paraseptalis in die Lamina transversalis posterior, sowie die Spalte zwischen letzterer und Septum zu zeigen. Auf der rechten Seite sind Meckelscher Knorpel und Mandibula quer abgeschnitten, auf der linken sind Hammer und Amboss ganz entfernt, vom Meckelschen Knorpel kommt nur ein kleines Stück zur Darstellung. Die beiden sekundären Knorpelkerne der Mandibula, ebenso der sekundäre Knorpel des Parasphenoid sind auf dieser Seite isoliert dargestellt. Mit * ist die Stelle bezeichnet, an welcher in früheren Stadien die Fenestra hypophyseos bestand (im Schnitt aus der Struktur des Knorpels kenntlich). Vergrösserung wie Fig. 1.

Fig. 3. Dasselbe Modell von links. Amboss und Hammer sind, letzterer nach Durchschneidung des Meckelschen Knorpels, entfernt. Vergrösserung wie Fig. 1.

Fig. 4. Dasselbe Modell von rechts mit Deckknochen. Vergrösserung wie Fig. 1.

Fig. 5. Ohrregion und hinterer Teil der Orbitotemporalregion am gleichen Modell, von oben-innen gesehen. Zeichnung auf $^3/_4$ verkleinert. (Also 15fach der natürlichen Grösse).

Fig. 6. Plattenmodell der vorderen Hälfte der Ohrregion und hinteren Hälfte der Orbitotemporalregion vom Stadium II. Mit Nerven der linken Seite. Der Verlauf der Carotis interna wurde nachträglich nach der Schnittserie eingezeichnet (punktiert). Bei 25facher Vergrösserung modelliert. Zeichnung auf $^3/_5$ verkleinert. (Also 15fach der natürlichen Grösse).

Fig. 7. Plattenmodell des häutigen Labyrinthes vom Stadium I. Vergrösserung wie Fig. 1.

Fig. 8. Plattenmodell der linken Hälfte der Nasenkapsel vom Stadium I. Ansicht von innen und etwas von unten nach Entfernung des Septum und eines Teiles der Cartilago paraseptalis. Bei 20facher Vergrösserung modelliert. Zeichnung auf $^3/_4$ verkleinert (also 15fach der natürlichen Grösse).

Fig. 9. Schema des Verlaufes der Chorda ty[illegible] Knorpel; rechte Seite, von aussen gesehen.

Fig. 10. Schnitt aus der Serie I. Durch die Nas[illegible] in der Gegend der Fenestra superior. 15fach vergrössert.

Fig. 11. Aus Serie I. Durch die Lamina transversalis anterior. 15fach vergrössert.

Fig. 12. Aus Serie I. Durch den vorderen Teil der Ethmoturbinalregion. 15fach vergrössert.

Fig. 13. Aus Serie I. Durch die Mitte der Ethmoturbinalregion. 15fach vergrössert.

Fig. 14. Aus Serie I. Durch den hinteren Teil der Ethmoturbinalregion 15fach vergrössert.

Fig. 15. Aus Serie I. Durch das Septum interorbitale. 15fach vergrössert.

Fig. 16. Aus Serie I. Durch das Foramen opticum. 15fach vergrössert.

Fig. 17. Aus Serie II. Durch die Orbitotemporalregion auf der Höhe des Restknorpels c. 15fach vergrössert.

Fig. 18. Aus Serie II. Durch den Processus alaris. Mit * ist der Querschnitt der auf der oberen Fläche der Balkenplatte zwischen Wurzel des Dorsum sellae und Restknorpel c verlaufenden leistenförmigen Erhöhung bezeichnet (Grenze zwischen Cavum cranii primarium und Cavum epiptericum). 15fach vergrössert.

Fig. 19. Aus Serie II. Durch die Wurzel des Dorsum sellae. Mit * ist der verdichtete Gewebszug bezeichnet, der sich von der Wurzel des Dorsum sellae zum vorderen Rand des Restknorpels b und zum unteren Rand der Commissura orbitoparietalis ausspannt. 15fach vergrössert.

Fig. 20. Aus Serie II. Durch den Restknorpel b. 15fach vergrössert.

Fig. 21. Aus Serie II. Durch den Restknorpel a. 15fach vergrössert.

Fig. 22. Aus Serie II. Durch den Facialiskanal. 15fach vergrössert.

Fig. 23. Aus Serie I. Durch den vorderen Teil der Fenestra perilymphatica. 15fach vergrössert.

Fig. 24. Aus Serie I. Durch den hinteren Teil der Fenestra perilymphatica. 15fach vergrössert.

Fig. 25. Aus Serie I. Durch die Fossa subarcuata (anterior). 15fach vergrössert.

Fig. 26. Aus Serie III. Durch den vordersten Teil der Ohrregion. 10fach vergrössert.

Fig. 27. Aus Serie III. Etwa durch die Mitte der Pars cochlearis der Ohrkapsel. 10fach vergrössert.

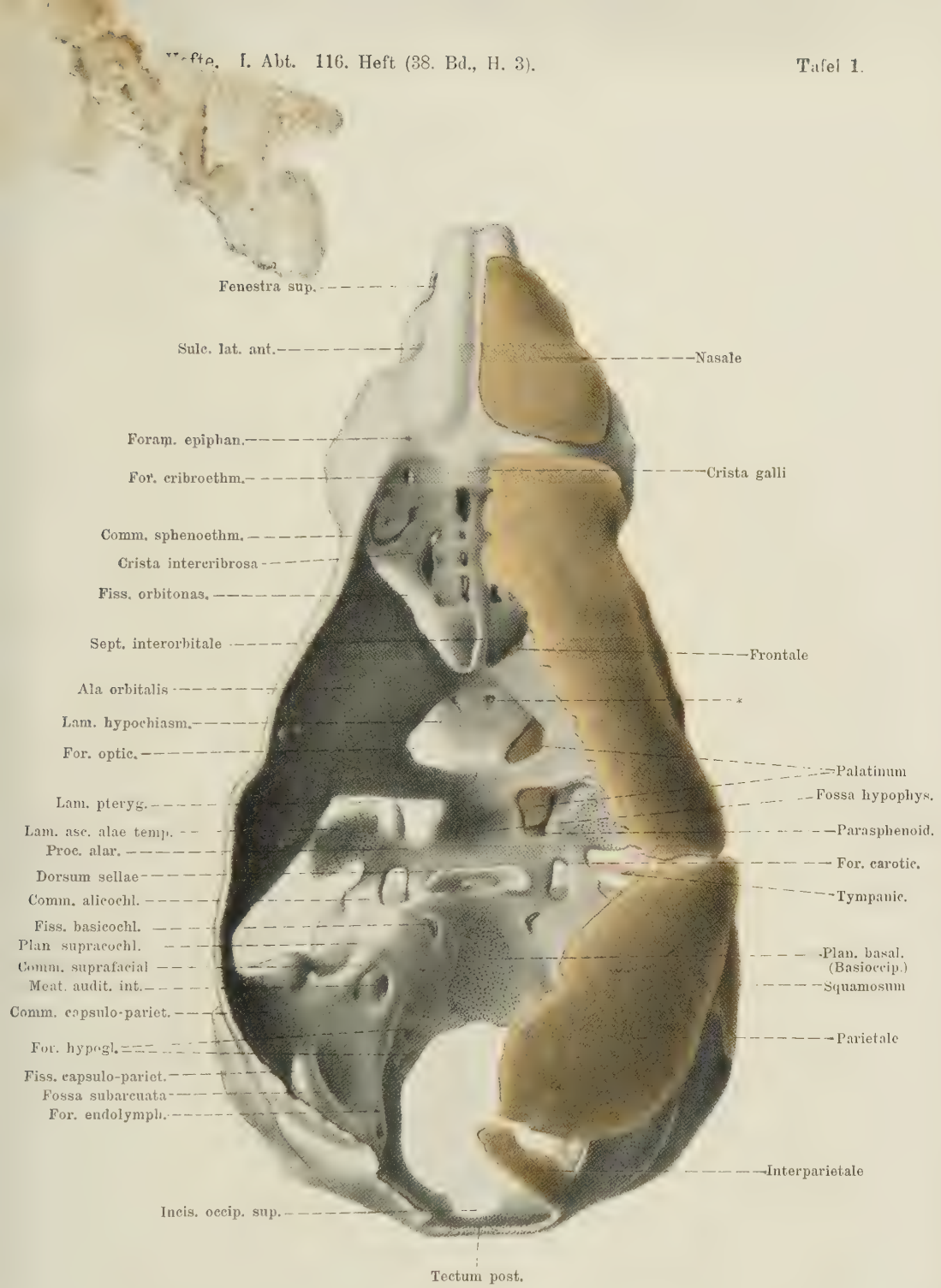
Fenestra sup.
Sulc. lat. ant.
Foram. epiphan.
For. cribroethm.
Comm. sphenoethm.
Crista intercribrosa
Fiss. orbitonas.
Sept. interorbitale
Ala orbitalis
Lam. hypochiasm.
For. optic.
Lam. pteryg.
Lam. asc. alae temp.
Proc. alar.
Dorsum sellae
Comm. alicochl.
Fiss. basicochl.
Plan supracochl.
Comm. suprafacial
Meat. audit. int.
Comm. capsulo-pariet.
For. hypogl.
Fiss. capsulo-pariet.
Fossa subarcuata
For. endolymph.
Incis. occip. sup.
Tectum post.
Nasale
Crista galli
Frontale
Palatinum
Fossa hypophys.
Parasphenoid.
For. carotic.
Tympanic.
Plan. basal. (Basioccip.)
Squamosum
Parietale
Interparietale

Fig. 1.

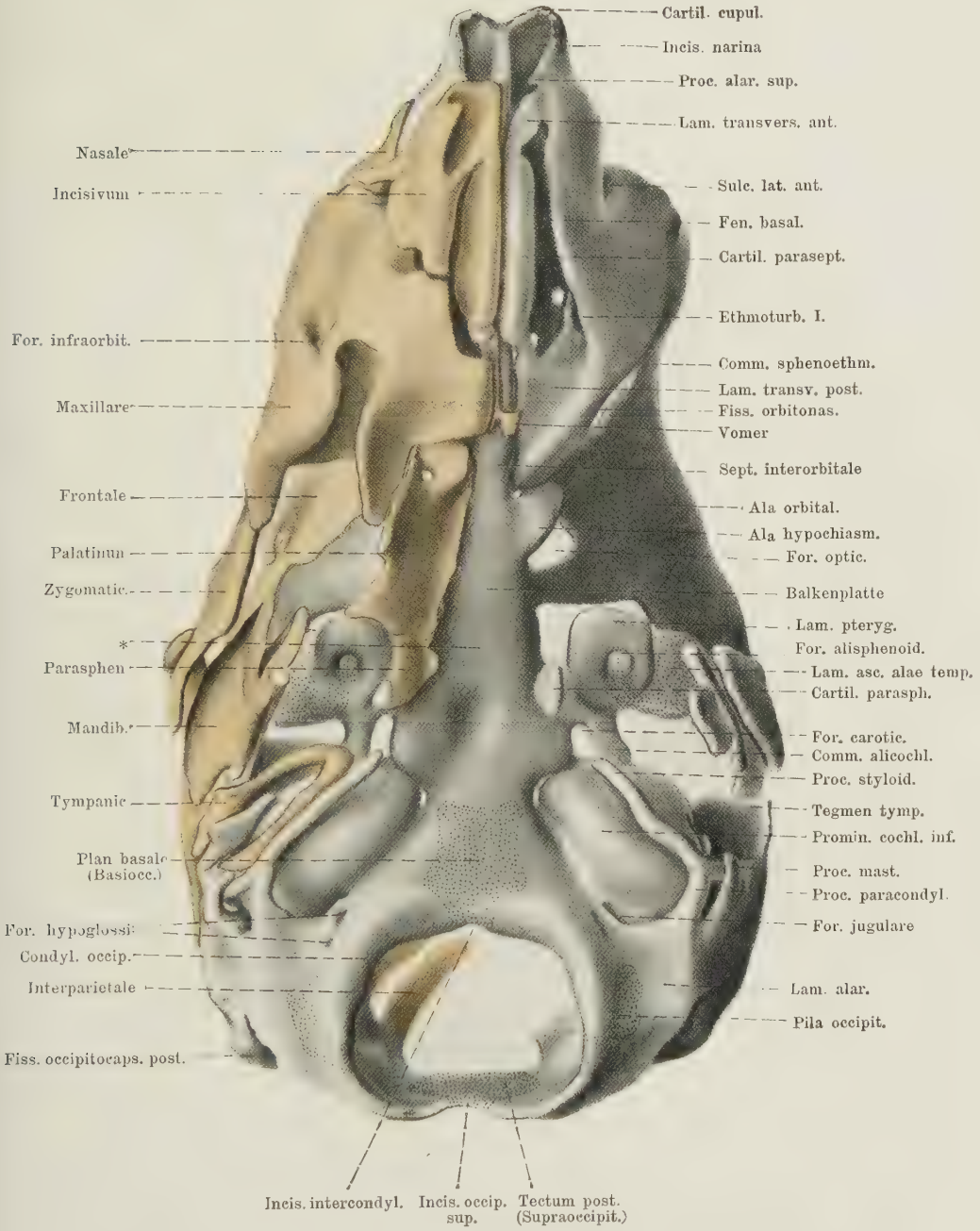

Fig. 2.

Verlag von J. F. Bergmann in Wiesbaden.

Lam. pariet.
Comm. Fis. caps.-par.
Prom. semic. ant.
Prom. utric.-amp. sup.
Crista facial.
Tegm. tymp.
Fen. sphen. par.
Comm. orb.-par.
Lam. asc. al. temp.
For. optic.
Ala orbit.
Fiss. orbitotas.
Comm. sphen.-ethm.
Prom. sup.
Sulc. lat. ant.
Sakterwulst
Fenestr. sup.
Cart. cupul.
Sept. nasi
Proc. alar. sup.
Lam. transv. ant.
Incis. post-transv.
Lam. infra-coneh.
Cartil. parasept.
Prom. ant.
Prom. post.
Sulc. lat. post.
Cup. post. nasi
Ala hypoch.
Sept. inter-orbit.
Tect. post.
Fovea epitymp.
Sulc. facial.
Prom. semic. post.
Fiss. occip.-caps. post.
Prom. semicirc. lat.
Rec. jugul.
Crista parot.
For. stylo-mast.
Proc. mast.
Promont.
Hyale
Proc. paracondyl.
Cart. mandib.
Comm. supra-fac. ext.
Apert. tymp. can. facial.
Cart. parasphen.
Lam. pteryg.
Cart. Meckel

Fig. 3.

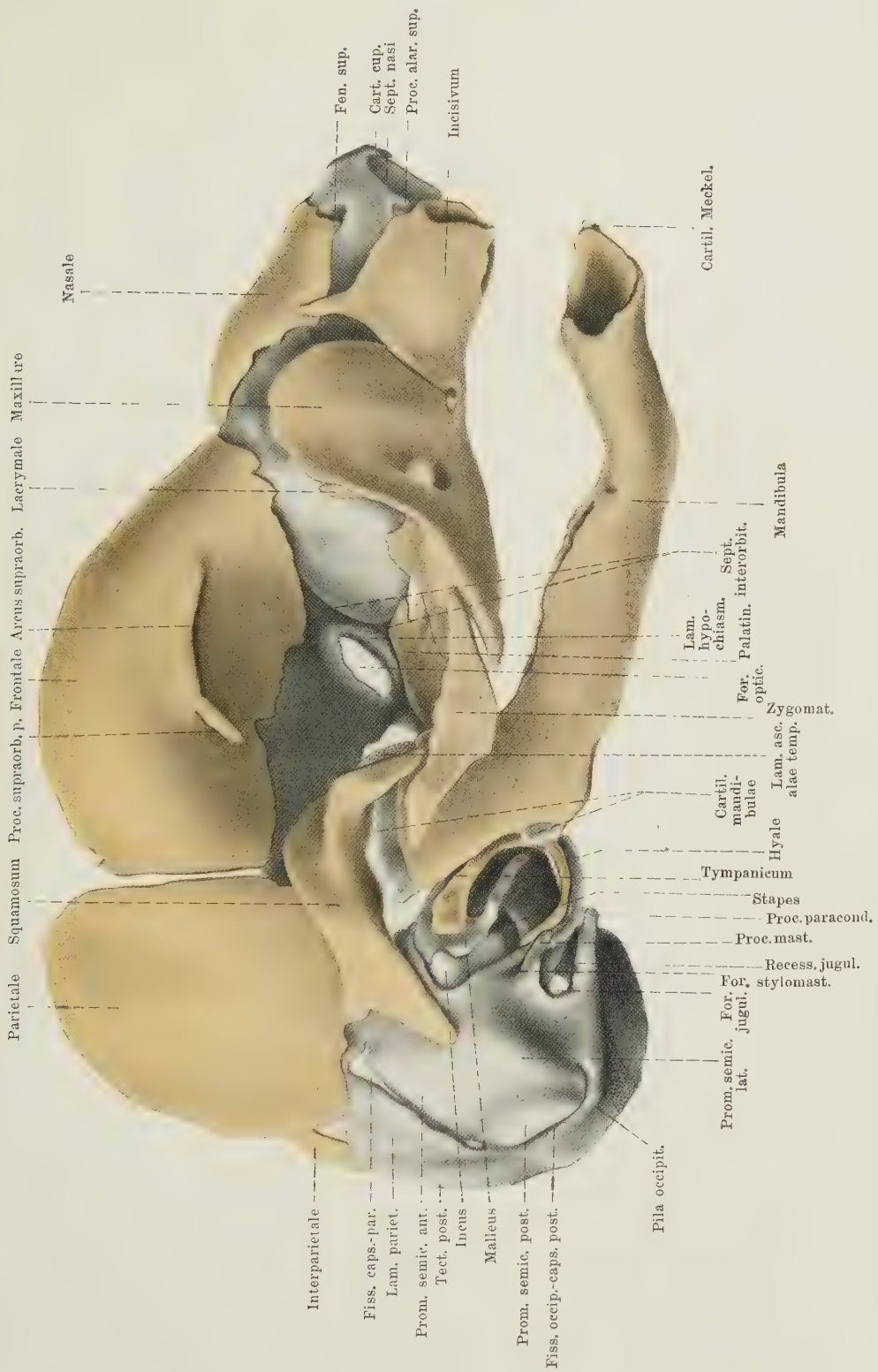
Fen. sup.
Cart. cup. Sept. nasi
Proc. alar. sup.
Incisivum
Cartil. Meckel.
Nasale
Maxillare
Lacrymale
Mandibula
Proc. supraorb. p. Frontale
Arcus supraorb.
Sept. interorbit.
Lam. hypochiasm.
Palatin.
For. optic.
Zygomat.
Squamosum
Lam. asc. alae temp.
Cartil. mandibulae
Hyale
Parietale
Tympanicum
Stapes
Proc. paracond.
Proc. mast.
Recess. jugul.
For. stylomast.
For. jugul.
Prom. semic. lat.
Pila occipit.
Interparietale
Fiss. caps.-par.
Lam. pariet.
Prom. semic. ant.
Tect. post.
Incus
Malleus
Prom. semic. post.
Fiss. occip.-caps. post.

Fig. 4.

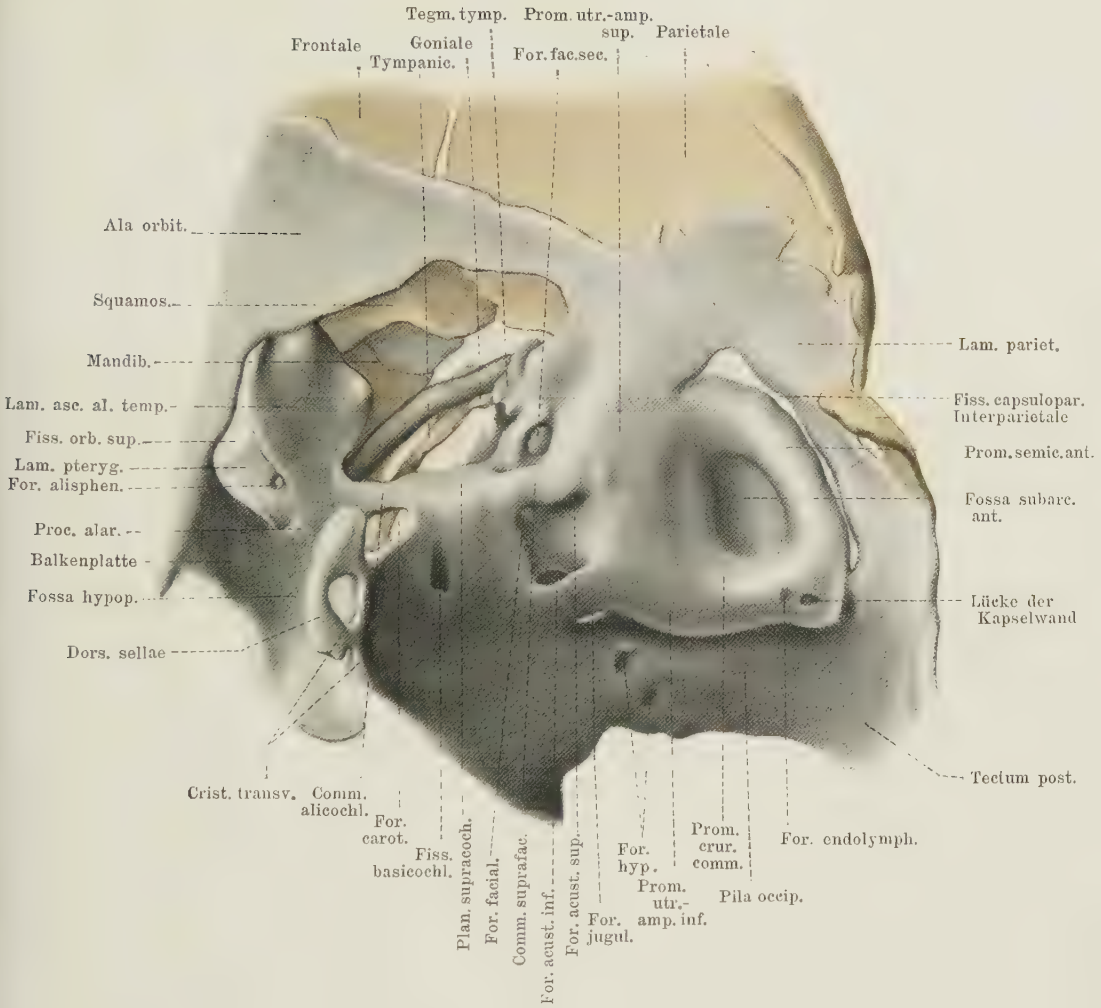
Tegm. tymp.
Prom. utr.-amp. sup.
Frontale
Goniale
Tympanic.
For. fac. sec.
Parietale
Ala orbit.
Squamos.
Mandib.
Lam. asc. al. temp.
Fiss. orb. sup.
Lam. pteryg.
For. alisphen.
Proc. alar.
Balkenplatte
Fossa hypop.
Dors. sellae
Lam. pariet.
Fiss. capsulopar. Interparietale
Prom. semic. ant.
Fossa subarc. ant.
Lücke der Kapselwand
Tectum post.
Crist. transv.
Comm. alicochl.
For. carot.
Fiss. basicochl.
Plan. supracoch.
For. facial.
Comm. suprafac.
For. acust. inf.
For. acust. sup.
For. jugul.
For. hyp.
Prom. utr.-amp. inf.
Prom. crur. comm.
Pila occip.
For. endolymph.

Fig. 5.

Ala orbit.
Comm. orb.-par.
Lam. asc. al. temp.
Fen. sphenopar.
Incis. oval.
Restknorpel b
Plan. supracochl.
Restknorpel a
For. fac. sec.
Fiss. orb. sup.
Lam. pteryg.
Radix dors. sellae
Proc. alar.
Fen. hypo-phys.
Rest-knorpel c
Trigemin. I
Trigemin. II
For. facial.
For. acust. sup.
For. acust. inf.
Comm. alicochl.
For. carot.
Fiss. basi-cochl.
N. abducens
A. carot. int.
N. facialis
Restknorp. a
N. facialis
Gangl. genic.
Gangl. semilun.
Gangl. otic.
Trigemin. III
Restknorpel b
N. Trigeminus
N. petros. superf. maj.

Fig. 6.

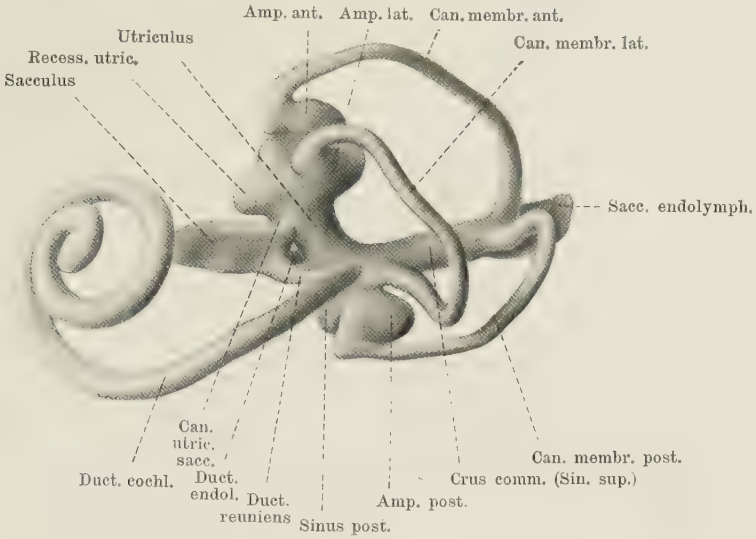

Fig. 7.

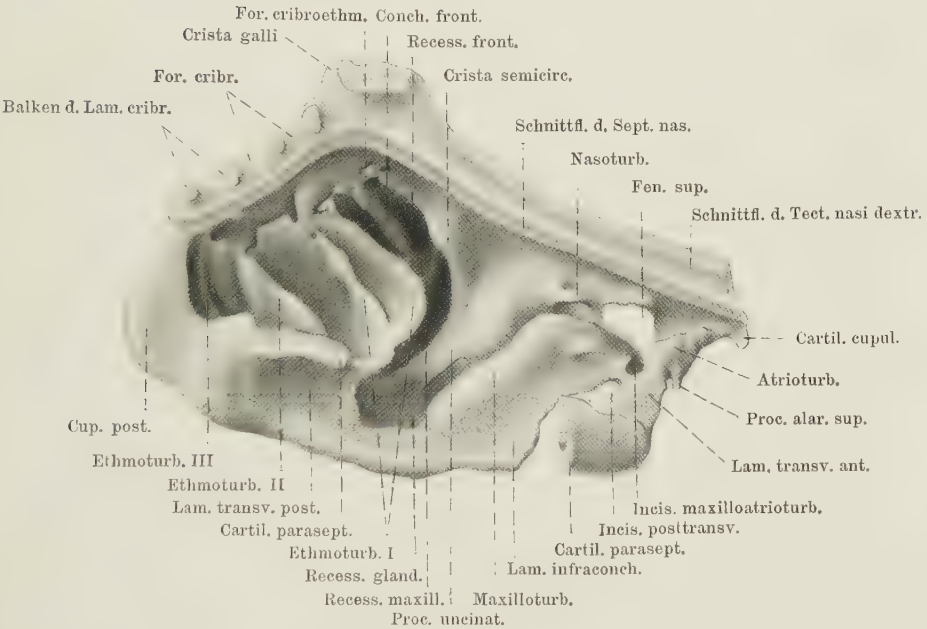

Fig. 8.

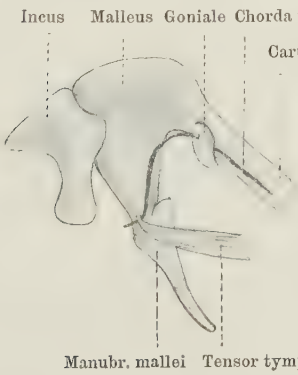

Fig. 9.

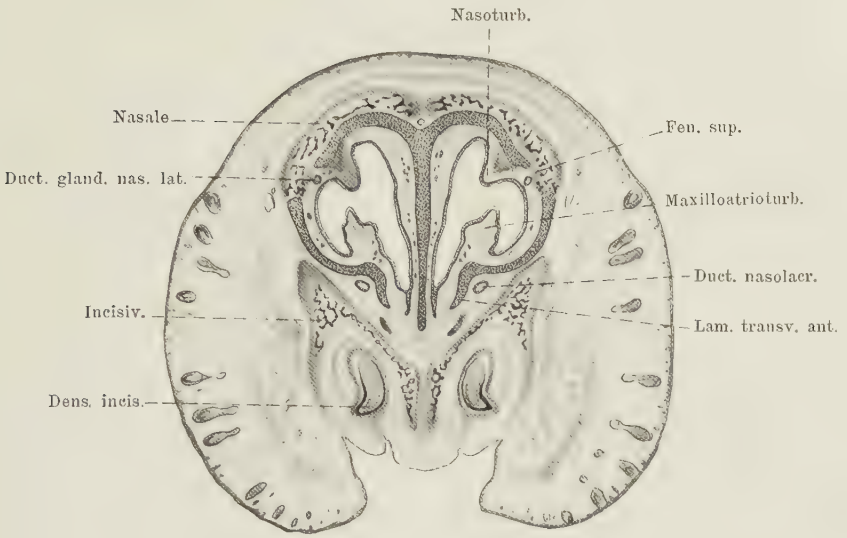
Nasoturb.
Nasale
Fen. sup.
Duct. gland. nas. lat.
Maxilloatrioturb.
Duct. nasolacr.
Incisiv.
Lam. transv. ant.
Dens. incis.

Fig. 10

Nasoturb.
Nasale
Maxilloturb.
Incis. post. transv.
Duct. nasolacr.
Lam. transv. ant.
Adit. Jacobs.
Cartil. parasept.
Dens. incis.
Incisiv.

Fig. 11.

Anatom. Hefte. I. Abt. 114. Heft (38. Bd., H. 1).

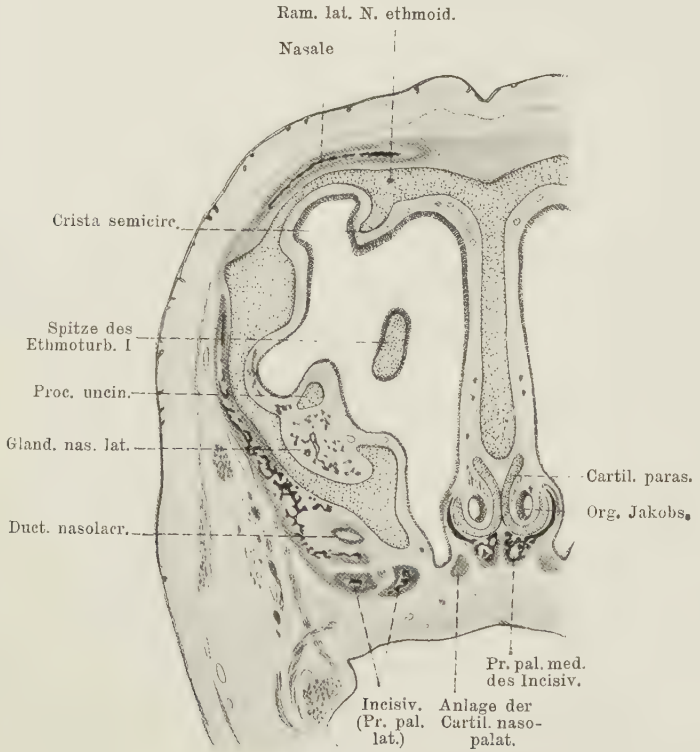

Fig. 12.

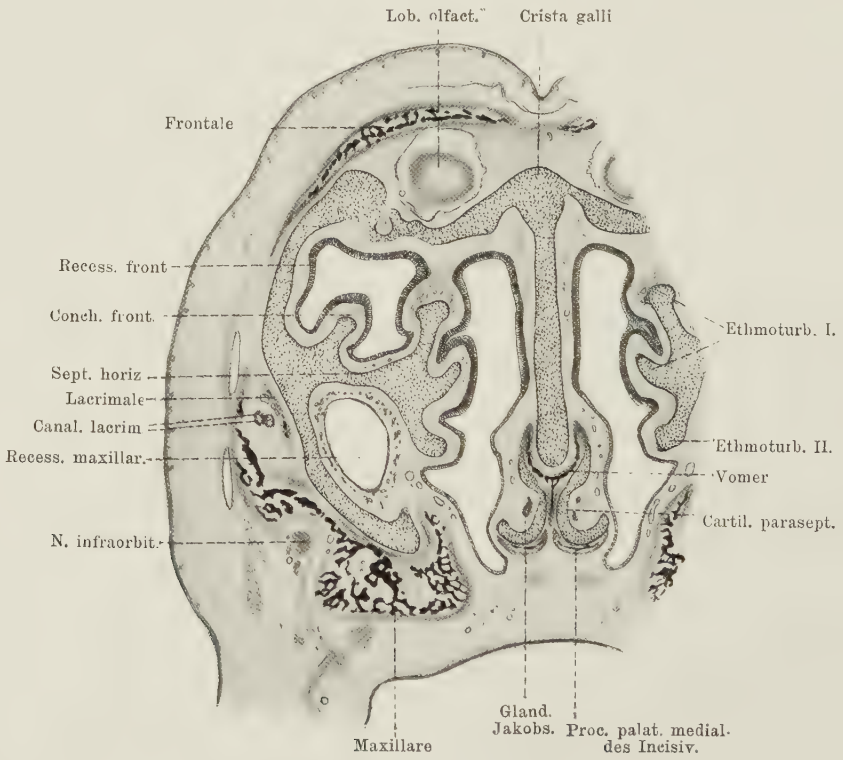

Fig. 13.

Verlag von J. F. Bergmann in Wiesbaden.

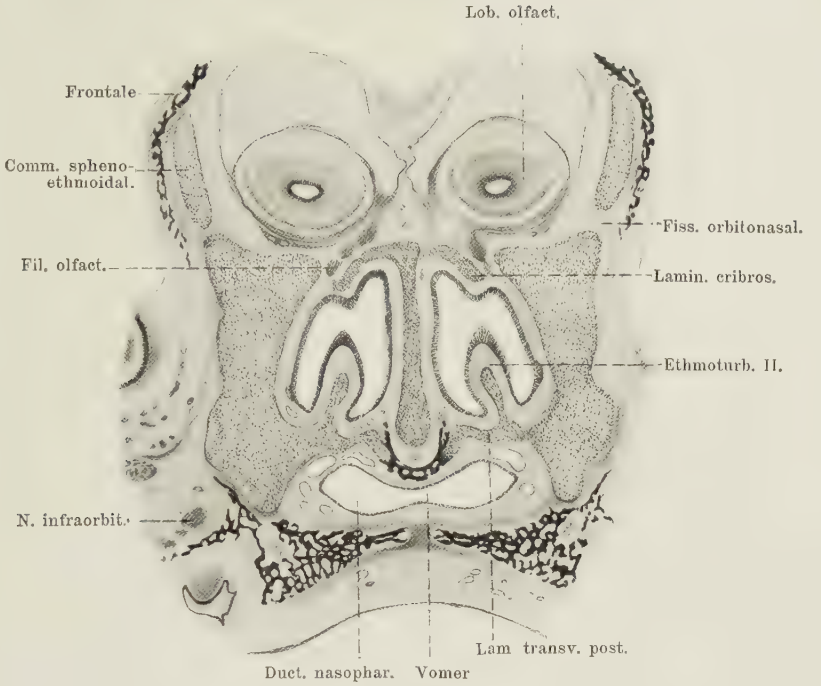
Lob. olfact.
Frontale
Comm. sphenoethmoidal.
Fiss. orbitonasal.
Fil. olfact.
Lamin. cribros.
Ethmoturb. II.
N. infraorbit.
Lam. transv. post.
Duct. nasophar.
Vomer

Fig. 14.

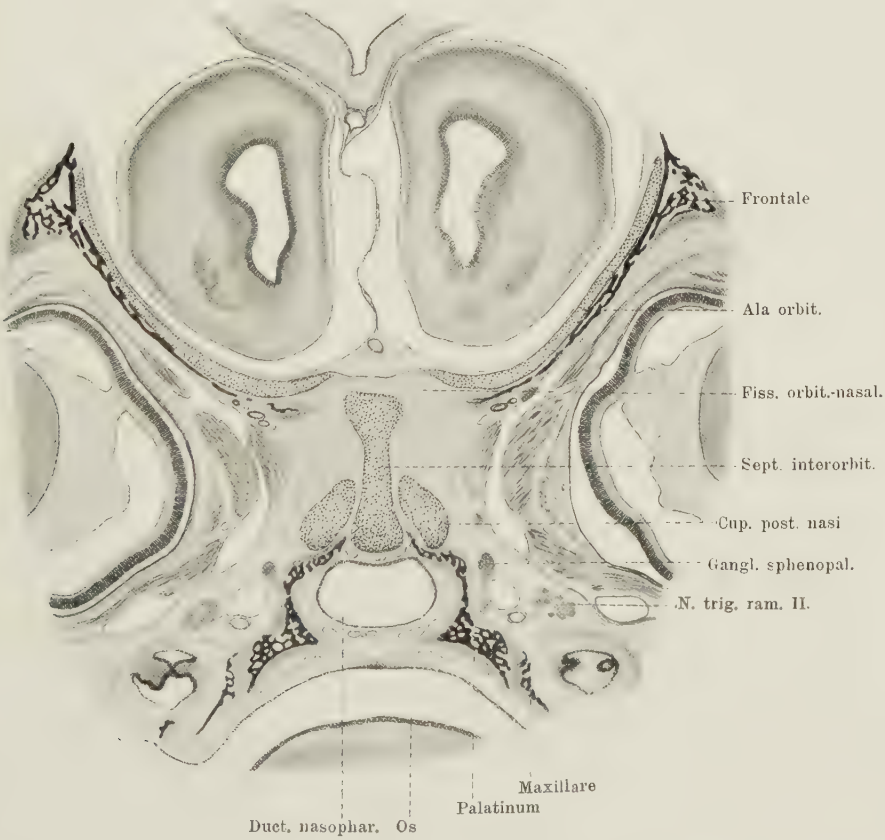
Frontale
Ala orbit.
Fiss. orbit.-nasal.
Sept. interorbit.
Cup. post. nasi
Gangl. sphenopal.
N. trig. ram. II.
Maxillare
Palatinum
Duct. nasophar.
Os

Fig. 15

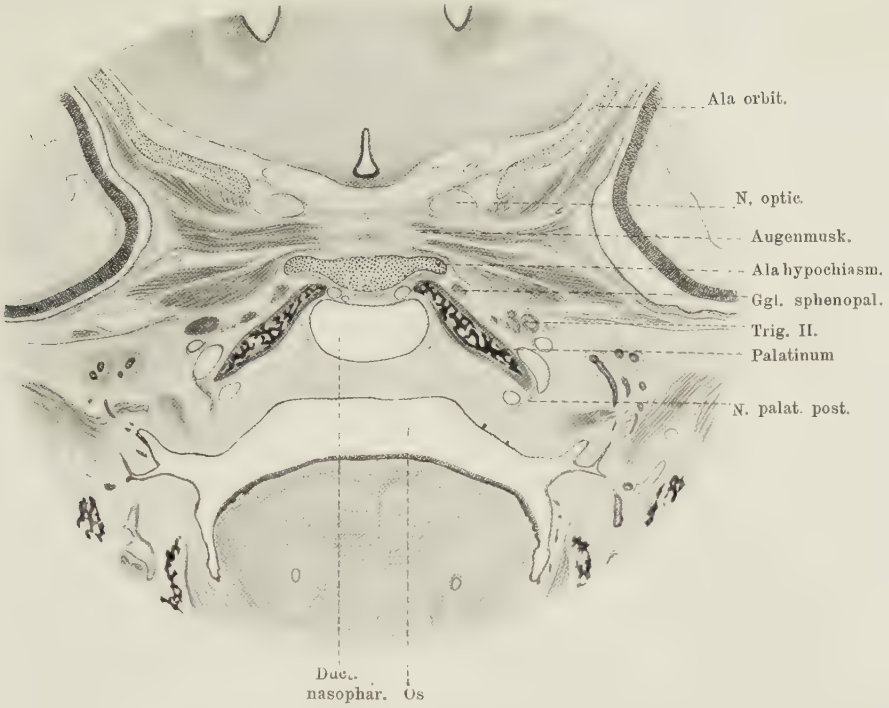
Ala orbit.
N. optic.
Augenmusk.
Ala hypochiasm.
Ggl. sphenopal.
Trig. II.
Palatinum
N. palat. post.
Duct. nasophar.
Os

Fig. 16.

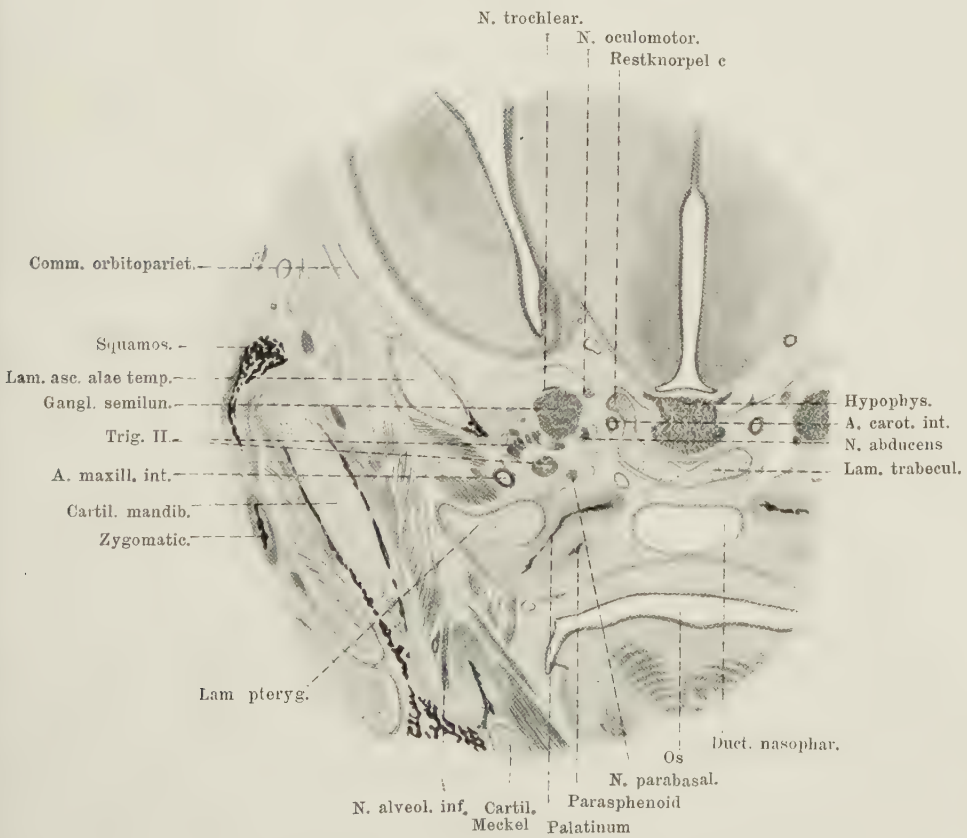
N. trochlear.
N. oculomotor.
Restknorpel c
Comm. orbitopariet.
Squamos.
Lam. asc. alae temp.
Gangl. semilun.
Trig. II.
A. maxill. int.
Cartil. mandib.
Zygomatic.
Hypophys.
A. carot. int.
N. abducens
Lam. trabecul.
Lam pteryg.
Duct. nasophar.
Os
N. parabasal.
N. alveol. inf.
Cartil. Meckel
Parasphenoid
Palatinum

Fig. 17.

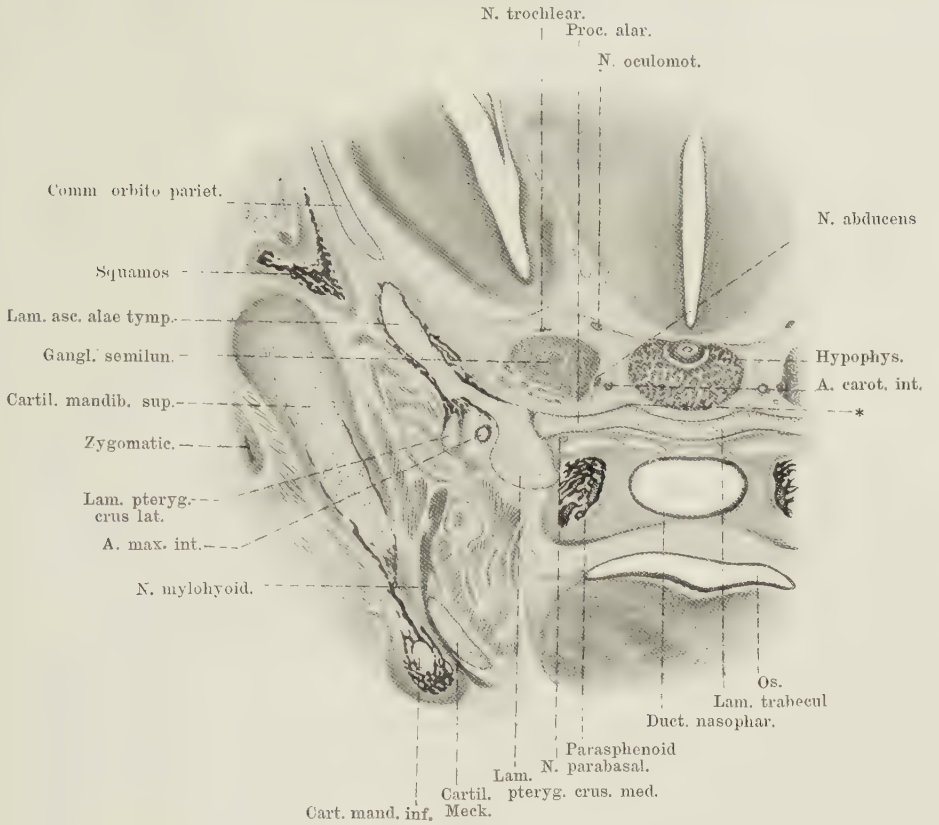
N. trochlear.
Proc. alar.
N. oculomot.
Comm. orbito pariet.
N. abducens
Squamos.
Lam. asc. alae tymp.
Gangl. semilun.
Hypophys.
A. carot. int.
Cartil. mandib. sup.
*
Zygomatic.
Lam. pteryg. crus lat.
A. max. int.
N. mylohyoid.
Os.
Lam. trabecul
Duct. nasophar.
Parasphenoid
N. parabasal.
Lam. pteryg. crus. med.
Cartil. Meck.
Cart. mand. inf.

Fig. 18.

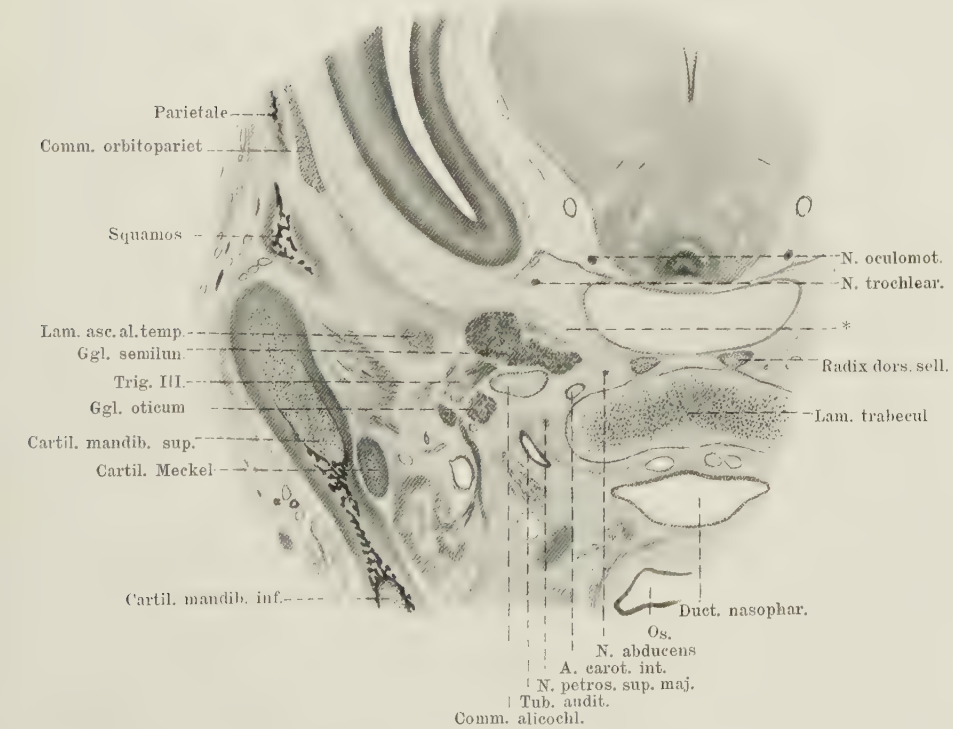
Parietale
Comm. orbitopariet.
Squamos
N. oculomot.
N. trochlear.
Lam. asc. al. temp.
*
Ggl. semilun.
Radix dors. sell.
Trig. III.
Ggl. oticum
Lam. trabecul
Cartil. mandib. sup.
Cartil. Meckel
Cartil. mandib. inf.
Duct. nasophar.
Os.
N. abducens
A. carot. int.
N. petros. sup. maj.
Tub. audit.
Comm. alicochl.

Fig. 19.

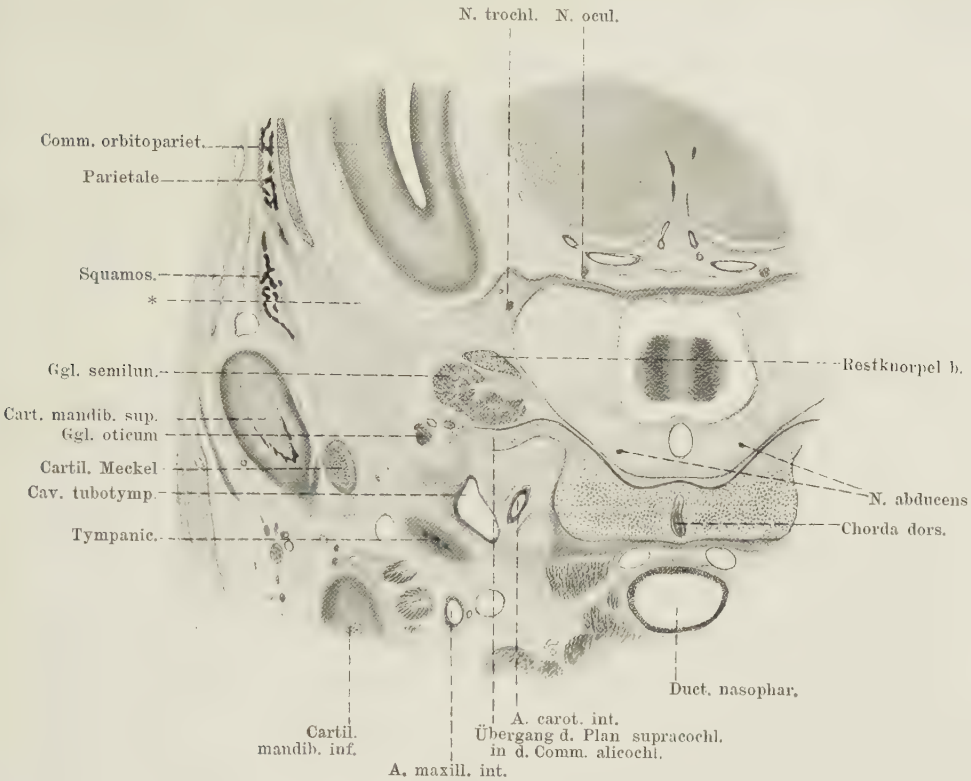
N. trochl.
N. oculomot.
Comm. orbitopariet.
Parietale
Squamos.
*
Ggl. semilun.
Restknorpel b.
Cart. mandib. sup.
Ggl. oticum
Cartil. Meckel
Cav. tubotymp.
N. abducens
Tympanic.
Chorda dors.
Duct. nasophar.
A. carot. int.
Übergang d. Plan supracochl. in d. Comm. alicochl.
Cartil. mandib. inf.
A. maxill. int.

Fig. 20.

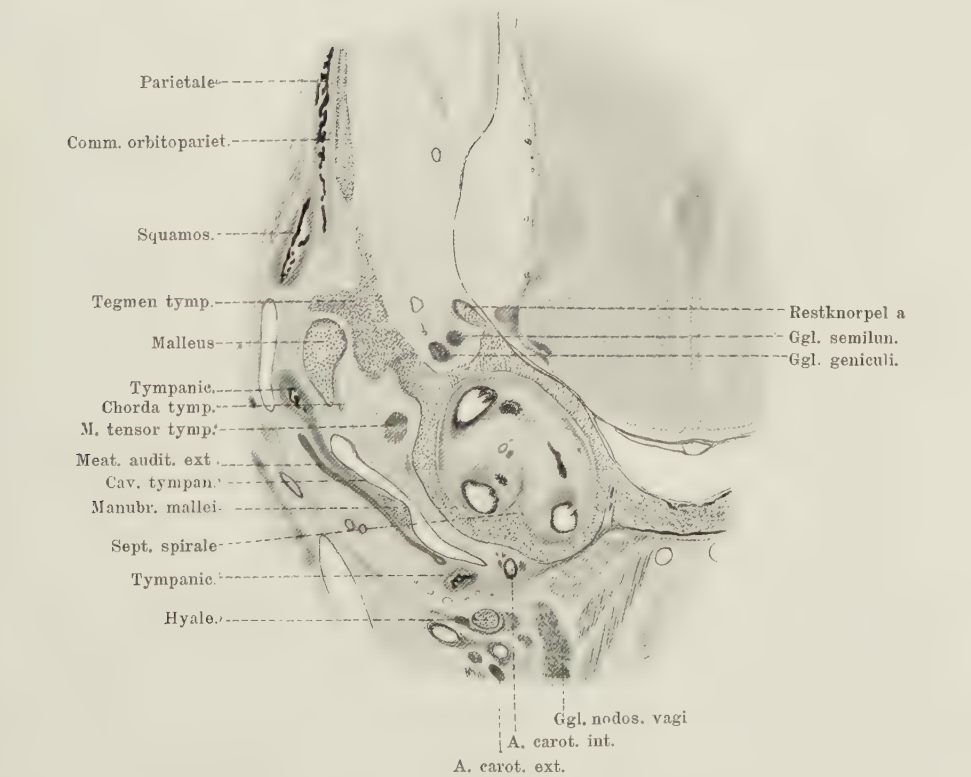
Parietale
Comm. orbitopariet.
Squamos.
Tegmen tymp.
Restknorpel a
Malleus
Ggl. semilun.
Ggl. geniculi.
Tympanic.
Chorda tymp.
M. tensor tymp.
Meat. audit. ext.
Cav. tympan.
Manubr. mallei
Sept. spirale
Tympanic.
Hyale.
Ggl. nodos. vagi
A. carot. int.
A. carot. ext.

Fig. 21.

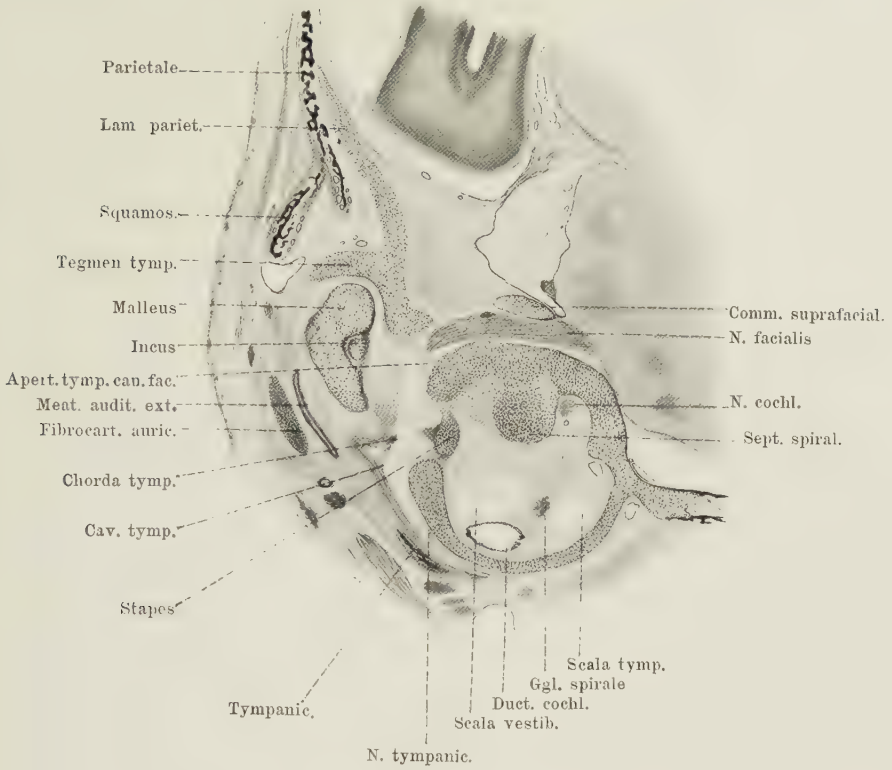
Parietale
Lam pariet.
Squamos.
Tegmen tymp.
Malleus
Incus
Apert. tymp. can. fac.
Meat. audit. ext.
Fibrocart. auric.
Chorda tymp.
Cav. tymp.
Stapes
Tympanic.
N. tympanic.
Comm. suprafacial.
N. facialis
N. cochl.
Sept. spiral.
Scala tymp.
Ggl. spirale
Duct. cochl.
Scala vestib.

Fig. 22.

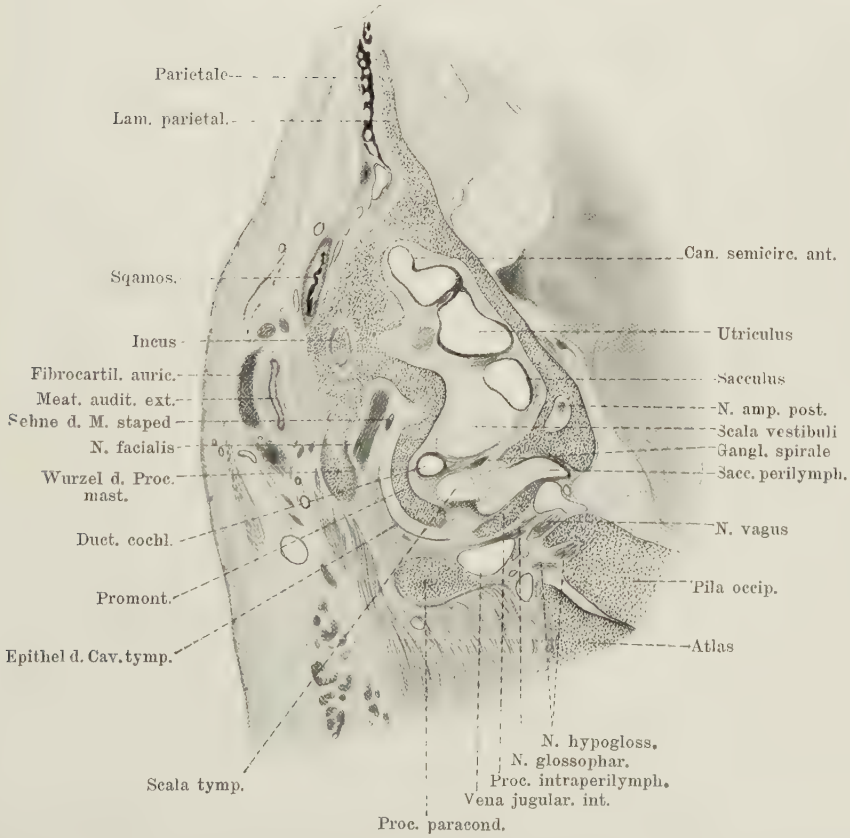
Parietale
Lam. parietal.
Squamos.
Incus
Fibrocartil. auric.
Meat. audit. ext.
Sehne d. M. staped.
N. facialis
Wurzel d. Proc. mast.
Duct. cochl.
Promont.
Epithel d. Cav. tymp.
Scala tymp.
Can. semicirc. ant.
Utriculus
Sacculus
N. amp. post.
Scala vestibuli
Gangl. spirale
Sacc. perilymph.
N. vagus
Pila occip.
Atlas
N. hypogloss.
N. glossophar.
Proc. intraperilymph.
Vena jugular. int.
Proc. paracond.

Fig. 23.

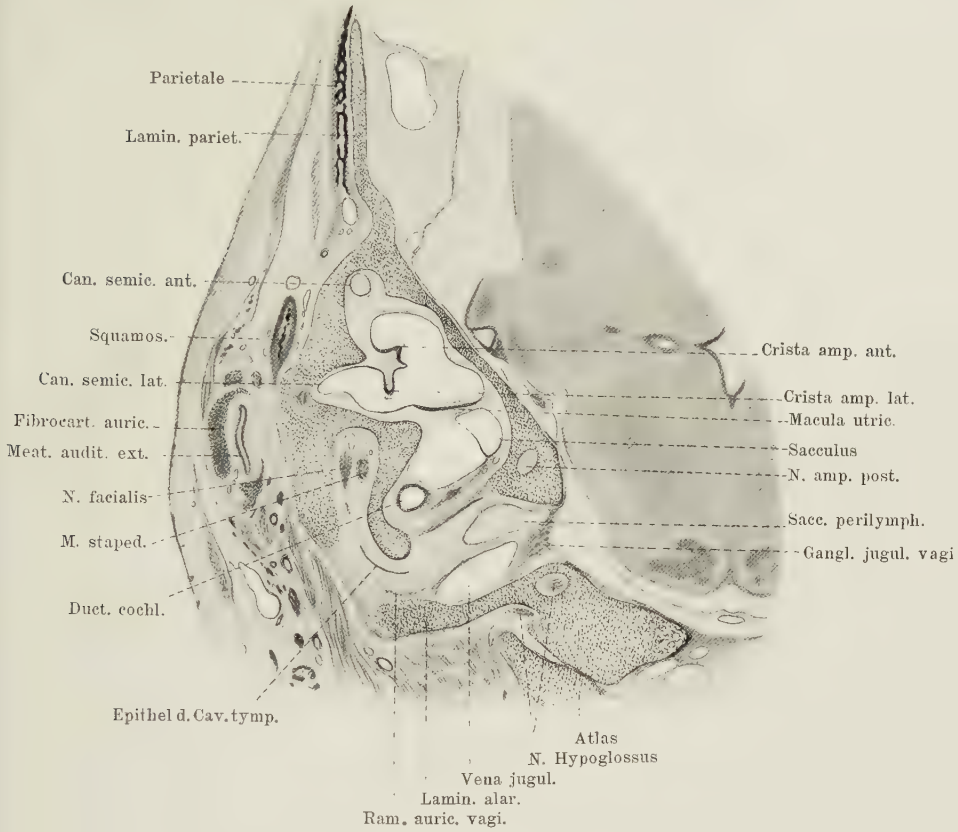
Parietale
Lamin. pariet.
Can. semic. ant.
Squamos.
Can. semic. lat.
Fibrocart. auric.
Meat. audit. ext.
N. facialis
M. staped.
Duct. cochl.
Epithel d. Cav. tymp.
Crista amp. ant.
Crista amp. lat.
Macula utric.
Sacculus
N. amp. post.
Sacc. perilymph.
Gangl. jugul. vagi
Atlas
N. Hypoglossus
Vena jugul.
Lamin. alar.
Ram. auric. vagi.

Fig. 24.

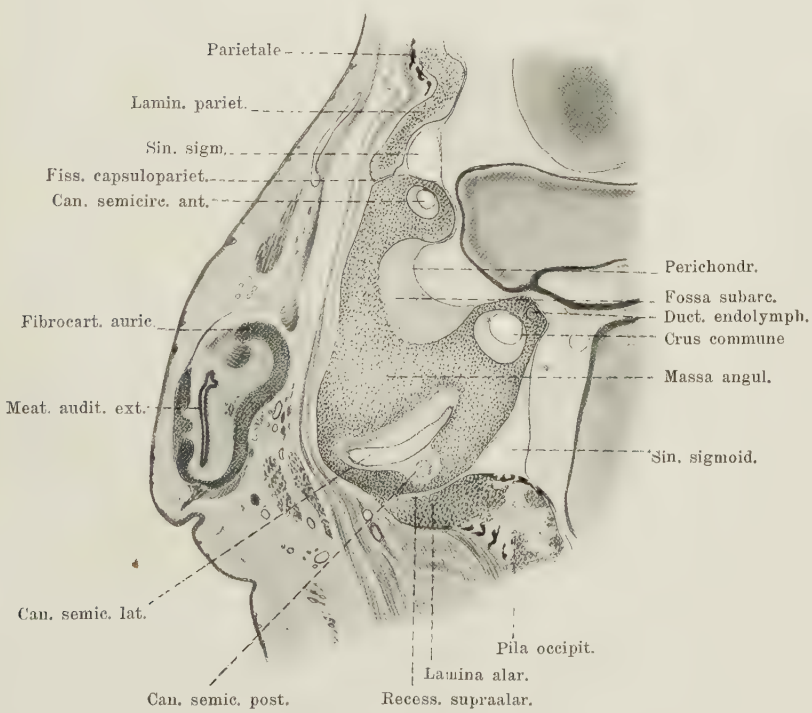
Parietale
Lamin. pariet.
Sin. sigm.
Fiss. capsulopariet.
Can. semicirc. ant.
Fibrocart. auric.
Meat. audit. ext.
Can. semic. lat.
Can. semic. post.
Perichondr.
Fossa subarc.
Duct. endolymph.
Crus commune
Massa angul.
Sin. sigmoid.
Pila occipit.
Lamina alar.
Recess. supraalar.

Fig. 25.

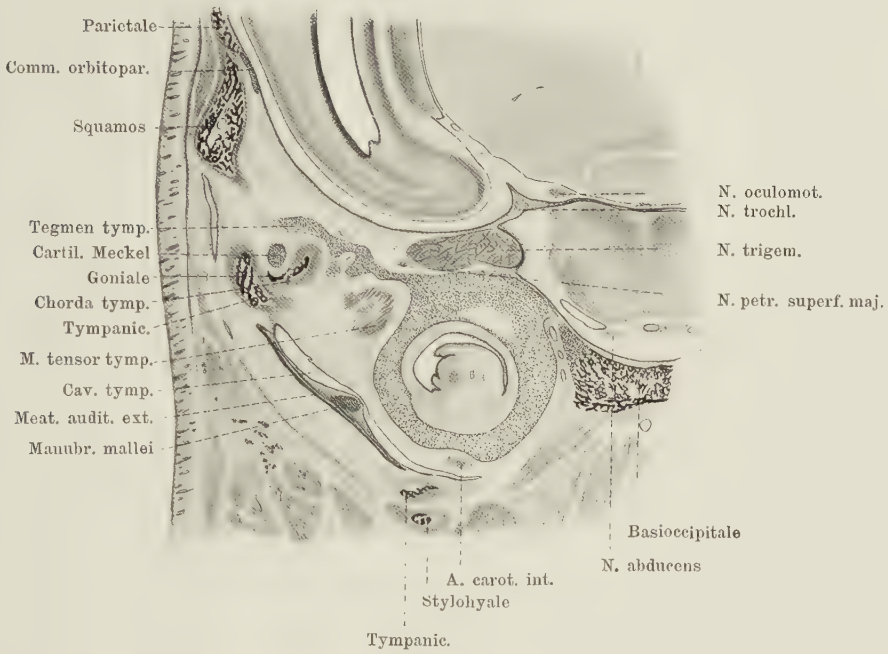
Parietale
Comm. orbitopar.
Squamos
Tegmen tymp.
Cartil. Meckel
Goniale
Chorda tymp.
Tympanic.
M. tensor tymp.
Cav. tymp.
Meat. audit. ext.
Manubr. mallei
N. oculomot.
N. trochl.
N. trigem.
N. petr. superf. maj.
Basioccipitale
N. abducens
A. carot. int.
Stylohyale
Tympanic.

Fig. 26.

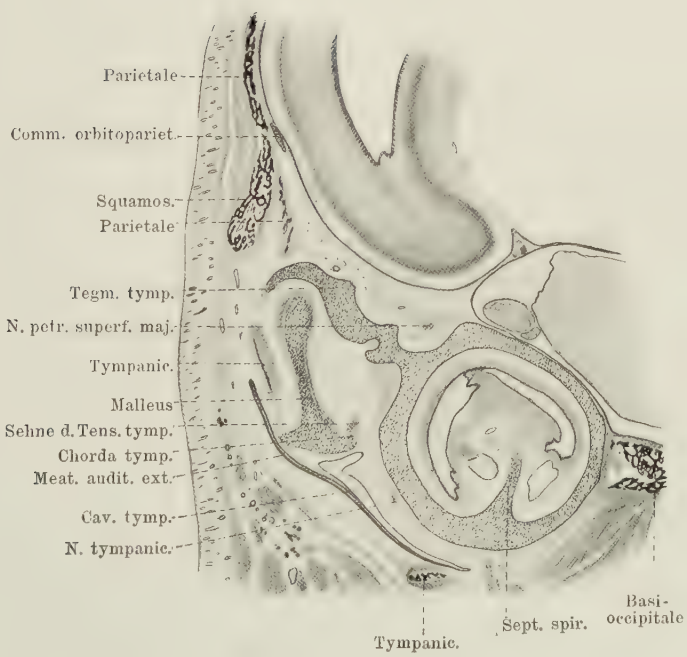
Parietale
Comm. orbitopariet.
Squamos.
Parietale
Tegm. tymp.
N. petr. superf. maj.
Tympanic.
Malleus
Sehne d. Tens. tymp.
Chorda tymp.
Meat. audit. ext.
Cav. tymp.
N. tympanic.
Basi-
occipitale
Sept. spir.
Tympanic.

Fig. 27.

Literaturverzeichnis.

1. Adloff, P., Zur Entwickelungsgeschichte des Nagetiergebisses. Jenaische Zeitschr. f. Naturwissensch. Bd. 32. N. F. Bd. 25. 1898.
2. Arai, H., Der Inhalt des Canalis craniopharyngeus. Anatom. Hefte. Abt. 1. H. 100. (Bd. 33. H. 2). 1908.
3. Beecker, A., Vergleichende Stilistik d. Nasenregion bei d. Sauriern, Vögeln und Säugetieren. (Fleischmann, A., Das Kopfskelet der Amnioten. II.) Morphol. Jahrb. Bd. 31. 1903.
4. Blendinger, W., Das Cribrum der Säugetiere. (Fleischmann, A., Das Kopfskelet der Amnioten. III.) Morphol. Jahrb. Bd. 32. 1904.
5. Bondy, G., Beiträge zur vergleichenden Anatomie des Gehörorganes der Säuger. (Tympanicum, Membrana Shrapnelli und Chordaverlauf). Anatom. Hefte. Abt. 1. H. 106. (Bd. 35. H. 2). 1908.
6. Born, G., Die Nasenhöhlen und der Tränennasengang der amnioten Wirbeltiere. I. Morphol. Jahrb. Bd. 5. 1879.
7. Broman, J., Die Entwickelungsgeschichte der Gehörknöchelchen beim Menschen. Anatom. Hefte. Abt. 1. H. 37. (Bd. 11). 1899.
8. Broom, R., On the Homology of the palatine process of the mammalian Praemaxillary. Proceed. of the Linnean Soc. of N. S. Wales. Vol. X. 2. Ser. 1895.
9. Decker, Fr., Über den Primordialschädel einiger Säugetiere. Inaug.-Diss. Würzburg 1883.
10. Dugès, A., Recherches sur l'ostéologie et la myologie des Batraciens à leurs différents âges. Mémoires de l'Acad. Royale. Sciences mathématiques et physiques. T. VI. Paris. 1835.
11. Dursy, E., Zur Entwickelungsgeschichte des Kopfes des Menschen und der höheren Wirbeltiere. Tübingen. 1869.
12. Fawcett, E., On the early stages in the ossification of the pterygoid plates of the sphenoid bone of man. Anat. Anz. Bd. 26. 1905.
13. Fischer, E., Das Primordialcranium von Talpa europaea. Ein Beitrag zur Morphologie des Säugetierschädels. Anat. Hefte. Abt. 1. H. 56/57. (Bd. 17.) 1901.

14. Fischer, E., Zur Entwickelungsgeschichte des Affenschädels. Zeitschr. f. Morphol. u. Anthropol. Bd. 5. H. 3. 1903.
15. — Das Primordialcranium vom Tarsius spectrum. Vorläuf. Mitteilung. Abhandl. d. kgl. Akad. der Wissensch. Amsterdam. 1905.
16. Fleischer, Br., Die Entwickelung der Tränenröhrchen bei den Säugetieren. v. Graefes Arch. f. Ophthalmol. Bd. 63. H. 3. 1906.
17. Freund, P., Beiträge zur Entwickelungsgeschichte der Zahnanlagen bei Nagetieren. Arch. f. mikrosk. Anat. Bd. 39. 1892.
18. Fuchs, H., Bemerkungen über die Herkunft und Entwickelung der Gehörknöchelchen bei Kaninchenembryonen (nebst Bemerkungen über die Entwickelung des Knorpelskeletes der beiden ersten Viszeralbogen). Arch. f. Anat. u. Physiol. Anat. Abt. Supplem. 1905.
19. Gaupp, E., Beiträge zur Morphologie des Schädels. I. Primordialcranium und Kieferbogen von Rana fusca. Morphol. Arbeiten, herausgeg. v. G. Schwalbe, Bd. 2. 1893.
20. — Ontogenese und Phylogenese des schalleitenden Apparates bei den Wirbeltieren. Ergebn. d. Anat. u. Entwickelungsgesch. Bd. 8. 1899.
21. — Das Chondrocranium von Lacerta agilis. Ein Beitrag zum Verständnis des Amniotenschädels. Anat. Hefte. Abt. 1. Bd. 14. H. 3. 1900.
22. — Alte Probleme und neuere Arbeiten über den Wirbeltierschädel. Ergebn. d. Anat. u. Entwickelungsgesch. Bd. 10. 1901.
23. — Über die Ala temporalis des Säugerschädels und die Regio orbitalis einiger anderer Wirbeltierschädel. Anatom. Hefte. Abt. 1. Bd. 19. 1902.
24. — Neue Deutungen auf dem Gebiete der Lehre vom Säugetierschädel. Anat. Anz. Bd. 27. Nr. 12/13. 1905.
25. — Die Entwickelung des Kopfskeletes. Hertwigs Handb. d. vergl. u. exper. Entwickelungsgesch. d. Wirbeltiere. Bd. III. Abt. 2. 1905.
26. — Die Nicht-Homologie des Unterkiefers in der Wirbeltierreihe. Verhandl. d. Anat. Gesellsch. auf d. 19. Versamml. (I. internation. Anat.-Kongr.) in Genf. (Ergänz.-Heft zu Bd. 27 d. Anat. Anz.) 1905.
27. — Über allgemeine und spezielle Fragen aus der Lehre vom Kopfskelet der Wirbeltiere. Verhandl. d. Anat. Gesellsch. auf d. 20. Versamml. in Rostock. 1906.
28. — Hauptergebnisse der an dem Semonschen Echidna-Material vorgenommenen Untersuchung der Schädelentwickelung. Verhandl. d. Anat. Gesellsch. auf d. 21. Versamml. in Würzburg. 1907.
29. — Zur Entwickelungsgeschichte und vergleichenden Morphologie des Schädels v. Echidna aculeata, var. typica. Semons Zool. Forschungsreisen, Bd. 3. (Jenaische Denkschr. Bd. 6). 1908.
30. Über die Kopfgelenke der Säuger und des Menschen in morphologischer und funktioneller Beziehung. Verhandl. d. Anat. Gesellsch. auf d. 22. Versamml. in Berlin. 1908.
31. Gegenbaur, C., Untersuchungen zur vergleichenden Anatomie der Wirbeltiere. III. H. Das Kopfskelet der Selachier, ein Beitrag zur Erkenntnis der Genese des Kopfskelets der Wirbeltiere. 1872.
32. — Vergleichende Anatomie der Wirbeltiere. Bd. I. Leipzig. 1898.

33. Grosser, O., Zur Anatomie der Nasenhöhle und des Rachens der einheimischen Chiropteren. Morphol. Jahrb. Bd. 29. 1900.
34. Howes, G. B., On the mammalian hyoid, with especial reference to that of Lepus, Hyrax and Choloepus. The Journ. of Anat. and Physiol. Vol. 30. N. Ser. Vol. 10. 1896.
35. Jakoby, M., Ein Beitrag zur Kenntnis des menschlichen Primordialcraniums. Arch. f. mikr. Anat. Bd. 44. 1895.
36. Kampen, P. N. van, Die Tympanalgegend des Säugetierschädels. Morphol. Jahrb. Bd. 34. H. 3/4. 1904.
37. Killian, G., Zur Anatomie der Nase menschlicher Embryonen II. Die ursprüngliche Morphologie der Siebbeingegend. Arch. f. Laryngol. Bd. 3. H. 1 u. 2. 1895.
38. — Zur Anatomie der Nase menschlicher Embryonen. Ebenda Bd. 4. H. 1. 1896.
39. Koelliker, A., Allgemeine Betrachtungen über d. Entstehung d. knöchernen Schädels der Wirbeltiere. Bericht d. kgl. zootom. Anstalt zu Würzburg f. d. Schuljahr 1847/48. 1849.
40. — Entwickelungsgeschichte des Menschen. 2. Aufl. 1879.
41. Kollmann, J., Varianten am Os occipitale, besonders in der Umgebung des Foramen occipitale magnum. Anat. Anz. Bd. 30. Nr. 22/23.
42. Krause, W., Die Anatomie des Kaninchens, in topographischer und operativer Hinsicht bearbeitet. 2. Aufl. Leipzig 1884.
43. Levi, G., Beitrag zum Studium der Entwickelung des knorpeligen Primordialcraniums des Menschen. Arch. f. microsc. Anat. 55. Bd. 1900.
44. Mehnert, E., Die individuelle Variation des Wirbeltierembryo. Morpholog. Arbeiten, herausg. v. G. Schwalbe. Bd. 5. H. 2.
45. Noorden, W. v., Beitrag zur Anatomie der knorpeligen Schädelbasis menschlicher Embryonen. Arch. f. Anat. u. Physiol. Anat. Abt. Jahrg. 1887.
46. Noordenbos, W., Über die Entwickelung des Chondrocraniums der Säugetiere. Petrus Camper. Deel. III, Afl. 3 u. 4.
47. Parker, W. K., On the Structure and Development of the Skull in the Pig (Sus scrofa). Philosoph. Transact. of the Royal Soc. London. Vol. 164. 1874.
48. — and Bettany, G. T. The morphology of the skull. London. 1877.
49. Paulli, S., Über die Pneumaticität des Schädels bei den Säugetieren. Morphol. Jahrb. Bd. 28. 1900.
50. Peter, K., Anlage und Homologie der Muscheln des Menschen und der Säugetiere. Arch. f. microsc. Anat. Bd. 60. 1902.
51. Seydel, O., Über die Nasenhöhle der höheren Säugetiere und des Menschen. Morphol. Jahrb. Bd. 17. 1891.
52. — Über Entwickelungsvorgänge an der Nasenhöhle und am Mundhöhlendache von Echidna nebst Beiträgen zur Morphologie des peripheren Geruchsorganes und des Gaumens der Wirbeltiere. Semons Zoolog. Forschungsreisen Bd. III. (Jenaische Denkschr. Bd. 6). 3. Lief. 1899.

53. Spöndli, H., Über den Primordialschädel der Säugetiere und des Menschen. Inaug.-Diss. med. Fak. Zürich. 1846.
54. Spurgat, F., Beiträge zur vergleichenden Anatomie der Nasen- und Schnauzenknorpel des Menschen und der Tiere. Morphol. Arbeiten, herausgeg. von G. Schwalbe. Bd. 5. 1896.
55. Streeter, G. L., On the Development of the membranous Labyrinth and the Acustic and Facial Nerves in the Human Embryo. Americ. Journ. of Anat. Vol. 6. Nr. 2. 1907.
56. Swjetschnikow, Über die Assimilation des Atlas und die Manifestation des Occipitalwirbels beim Menschen. Arch. f. Anat. u. Physiol. Anat. Abt. 1906.
57. Tonkoff, W., Zur Entwickelungsgeschichte des Hühnerschädels. (Vorl. Mitt.) Anat. Anz. Bd. 18. 1900.
58. Voit, M., Zur Frage der Verästelung des Nervus acusticus bei den Säugetieren. Anat. Anz. Bd. 31. Nr. 23/24. 1907.
59. Walzberg, Th., Über den Bau der Tränenwege der Haussäugetiere und des Menschen. Preisschr. d. med. Fak. Rostock.
60. Weber, M., Die Säugetiere. Einführung in die Anatomie und Systematik der rezenten und fossilen Mammalia. Jena. 1904.
61. Weiss, A., Die Entwickelung der Wirbelsäule der weissen Ratte, besonders der vordersten Halswirbel. Zeitschr. f. wissensch. Zool. Bd. 69. H. 4. 1901.
62. Wincza, H., Über einige Entwickelungsveränderungen in der Gegend des Schädelgrundes bei den Säugetieren. Anz. d. Akad. d. Wissensch. in Krakau. 1896.
63. Zuckerkandl, G., Das periphere Geruchsorgan der Säugetiere. Stuttgart. 1887.